COLLEGE OF PHYSICIANS AND SURGEONS
COLUMBIA UNIVERSITY
1545 GASPAR TALIACOTIUS 1599
THE JEROME P. WEBSTER
LIBRARY OF PLASTIC SURGERY

# DES DIFFORMITÉS

CONGÉNITALES ET ACQUISES

# DES DOIGTS

***Et des moyens d'y remédier***

---

## THÈSE

PRÉSENTÉE AU CONCOURS POUR L'AGRÉGATION

**(Section de Chirurgie)**

ET SOUTENUE A LA FACULTÉ DE MÉDECINE DE PARIS

*Le* 28 *mai* 1869

**Par le Dr J.-A. FORT**

PARIS

ADRIEN DELAHAYE, LIBRAIRE-EDITEUR

PLACE DE L'ÉCOLE-DE-MÉDECINE

—

1869

# DES DIFFORMITÉS

CONGÉNITALES ET ACQUISES

# DES DOIGTS

***Et des moyens d'y remédier***

---

## THÈSE

PRÉSENTÉE AU CONCOURS POUR L'AGRÉGATION

**(Section de Chirurgie)**

ET SOUTENUE A LA FACULTÉ DE MÉDECINE DE PARIS

*Le 28 mai 1869*

**Par le Dr J.-A. FORT**

PARIS

ADRIEN DELAHAYE, LIBRAIRE-EDITEUR

PLACE DE L'ÉCOLE-DE-MÉDECINE

1869

Webster Spec-Coll
Hist-Coll
RD
776
.F77
1809

JUGES DU CONCOURS

MM. Denonvilliers, président.
Gosselin .....
Depaul .... ..
Pajot.....
Laugier.....
le baron Larrey
Guyon.. ....
} juges.

COMPÉTITEURS

MM. Anger Théophile.
Cocteau.
Dubrueil.
Fort.
Horteloup.
Lannelongue.
Ledentu.
Nicaise.

---

# INTRODUCTION

Nous avons bien souvent regretté la nécessité dans laquelle nous nous sommes trouvé de nous limiter sur ce sujet si important des difformités des doigts. Le champ était vaste; il eût été bien facile de s'étendre davantage sur cette étude. Aussi réclamerions nous l'indulgence de nos juges si quelque point, moins important que d'autres, paraissait un peu restreint.

Il est de toute impossibilité de faire une étude simultanée des difformités congénitales et de celles qui surviennent dans le cours de la vie extérieure.

Les premières, qui ne sont que des vices de conformation, des anomalies, ne doivent pas être considérées comme des monstruosités. L'idée de monstre donne à l'esprit quelque chose de plus défectueux, de plus difforme. C'est ainsi que I. Geoffroy-Saint-Hilaire dénomme ce genre d'anomalies, réservant le nom de variétés à ce qu'on décrit dans la science sous le nom d'anomalies anatomiques. En un mot, la variété n'est pas apparente à l'extérieur, tandis que l'anomalie, le vice de conformation, entraîne une difformité. Du reste, on trouve quelques explications sur ce point au commencement de ce travail.

De tout temps on a remarqué les vices de conformation; les auteurs les plus anciens parlent des anomalies des doigts et ils cherchent même à en saisir la cause. En parlant de l'Etiologie, nous citerons quelques-unes des opinions que les anciens avaient émises pour en expliquer l'origine. Winslow, Lémery, Haller ont fait des tentatives dans cette direction.

Ce n'est qu'au commencement de ce siècle qu'on a compris le véritable point de vue sous lequel doit être embrassée l'étude physiologique des monstruosités. Les hypothèses douteuses et les opinions erronées qui composaient auparavant toute la philosophie de la science, rendaient impossible le moindre progrès.

Bichat créant l'anatomie générale, on comprend que les esprits, voulant connaître les conditions d'évolution des

systèmes établis par l'illustre anatomiste, se soient portés vers l'étude de l'embryogénie.

Il faut arriver à I. Geoffroy-Saint-Hilaire pour avoir une solution quelconque dans la question des monstruosités et des difformités. C'est alors qu'on parle d'arrêt de développement.

Ce n'est qu'en 1832, par suite des études de I. Geoffroy-Saint-Hilaire, que les anomalies de l'organisation constituent une véritable science qui reçoit le nom de Tératologie.

M. Coste s'est adonné à l'étude de l'embryogénie et nous ne doutons pas qu'il ne continue d'apporter à la Tératologie un degré de perfectionnement qu'elle est en droit d'espérer.

Si nous envisageons les vices de conformation des doigts considérés en eux-mêmes, nous voyons le vague planer sur la question de leur mode de production. Lorsqu'on tente d'expliquer l'origine d'un doigt surnuméraire on n'y parvient pas. Il est permis d'admettre qu'il s'agit d'un doigt divisé en deux ou d'un doigt surajouté ; mais sur quoi appuyer cette hypothèse ? La science est muette à cet égard.

Nous avons réuni tous les faits que nous avons pu nous procurer. Nous ne nous dissimulons pas qu'un certain nombre nous aura échappé. Aussi n'avons-nous pas la prétention de considérer notre travail comme une monographie complète, mais comme une ébauche, un index qui pourra, nous l'espérons du moins, guider dans ce sujet d'études.

Les difformités acquises des doigts forment aussi un vaste champ de recherches. Elles doivent préoccuper le chirurgien à plusieurs points de vue. Mais il y a quelques parties principales qui sont veritablement palpitantes d'intérêt. Ce sont les questions de la ténotomie des fléchisseurs, de la rétraction de l'aponévrose palmaire, du traitement des roideurs articulaires et surtout du traitement des adhérences vicieuses des doigts.

Notre sujet touchant de près à des questions purement médicales, nous les avons seulement signalées, espérant qu'on ne nous fera pas un reproche de n'y avoir pas insisté davantage. C'eût été aux dépens de la partie véritablement chirurgicale.

---

# DES DIFFORMITÉS

CONGÉNITALES ET ACQUISES

# DES DOIGTS

ET DES MOYENS D'Y REMÉDIER

---

La question, ainsi posée, comprenant deux ordres de choses distinctes, nous diviserons immédiatement ce travail en deux parties, et nous étudierons séparément : 1° les difformités congénitales ; 2° les difformités acquises.

## PREMIÈRE PARTIE

### Des difformités congénitales des doigts et des moyens d'y remédier.

PLAN DU SUJET.

Nous diviserons comme il suit l'étude des difformités congénitales des doigts.

En premier lieu, nous exposerons quelques considérations générales sur le développement des doigts. Nous indiquerons la nomenclature et la classification de ces vices de conformation. Nous passerons ensuite à la description que nous ferons suivre d'observations. Nous aborderons l'étiologie et nous terminerons par l'étude du traitement.

## Art. 1er. — Développement des doigts.

Les doigts, extrémités terminales des membre supérieurs, commencent à apparaître dans le cours de la quatrième à la cinquième semaine de la vie intra-utérine.

A ce moment, après que les rudiments du système vertébral de la tête et du tronc ont déjà pris naissance, on voit poindre, perpendiculairement au corps du fœtus, deux saillies affectant la forme d'une palette à bord libre, et dont la naissance a été judicieusement comparée par Velpeau à celle de bourgeons qui sortent d'une branche d'arbre ou de l'aisselle d'une plante.

Ces deux tubercules sont réunis au fœtus par un pédicule qui, plus tard, constituera le bras et l'avant-bras, tandis qu'eux-mêmes formeront la main. Puis, progressivement, leur volume augmente peu à peu; ils deviennent plus saillants, et bientôt on voit se développer, au milieu de leur bord libre et arrondi, une sorte de bandelette qui, selon Meckel, en est séparée par un enfoncement linéaire, et qui ne tarde pas à présenter quatre échancrures. C'est donc en cinq divisions que cette bandelette se trouve ainsi partagée, et ces cinq divisions vont constituer les doigts, qui jusqu'au troisième mois de la vie embryonnaire, se trouvent réunis par une lame mince, membraneuse, parfaitement analogue à cette membrane qui existe entre les doigts des cétacés et des oiseaux palmipèdes.

Dans l'organogénie, il faut considérer deux périodes bien distinctes essentiellement tranchées, et dont la connaissance nous est ici particulièrement utile.

La première est la période de formation; la seconde est celle de développement.

L'une, qui nous est connue par ce qui précède, est caractérisée par le fractionnement des organes. Quant à la seconde, elle s'appuie sur la découverte de lois dont l'honneur doit revenir à Serres.

« *Tout organe se développe de la circonférence au centre.* » Tel est l'énoncé de cette grande loi de l'évolution centripète que Serres a élevée sur les ruines de la théorie du développement centrifuge, jusqu'à lui en pleine vigueur, et qui avait eu pour fondateurs Haller et Malpighi.

C'est avec une vive opposition que cette loi fut accueillie; c'est avec ardeur qu'elle fut combattue, et nous voyons encore aujourd'hui M. Longet (1) lui enlever tout caractère général, absolu, lui refuser le titre de loi, pour n'en plus faire qu'un principe basé sur l'observation de quelques faits.

Quoi qu'il en soit, c'est par la réunion des matières organiques provenant du blastoderme ou des sucs qui l'imprègnent, c'est par des métamorphoses successives éprouvées soit dans la forme, soit dans la direction, que s'opére le développement progressif des doigts, jusqu'à ce que l'on arrive au moment où forme, position, direction se trouvent arrêtées définitivement.

Harvey nous enseigne que c'est dans le cours de ce développement que les organes se correspondent d'une classe à une autre, et M. Coste, appelant à son aide la *tératologie,* nous démontre victorieusement qu'une monstruosité chez une espèce supérieure, chez l'espèce humaine, par exemple, représente une disposition normale chez une espèce inférieure.

Car c'est toujours par des procédés semblables, c'est toujours à l'aide des mêmes matériaux, que la nature, dans sa grande puissance, forme et les êtres normaux et les monstres.

Au début de cette période de développement, les masses courtes et épaisses qui constituent les premiers vestiges des doigts ne sont composées que d'un amas de cellules primaires à noyaux, cellules qui paraissent homogènes et parfaitement semblables.

Les premières parties qui paraissent ensuite sont les vaisseaux et le sang qui les parcourt.

(1) Longet. Physiologie, 2e édit., t. II, p. 898.

Puis viennent les cartilages et les parties qui doivent s'ossifier.

Quant aux tendons, c'est, d'après Isenflamm (1), dès le troisième mois de la vie embryonnaire que l'on peut constater leur existence. Les phalanges s'ossifient vers la fin de ce troisième mois. Suivant quelques auteurs, c'est dans la première phalange qu'apparaît le premier point d'ossification. Pour d'autres, ce serait dans la phalangine. Tous sont d'accord sur ce fait que la phalangette est la dernière à s'ossifier. Quant au nombre des points d'ossification, il est de deux pour chaque phalange. A peu près vers la même époque, la portion d'épiderme qui est située à l'extrémité libre des appendices digitaux subit des modifications spéciales; elle est le siége d'une hypertrophie localisée qui va former l'ongle, ou du moins la racine ou matrice et le corps de l'ongle; car ce n'est guère que vers la moitié du sixième mois que l'on voit se dessiner le bord libre de cet organe.

## Art. II. — Nomenclature et classification.

Les vices de conformation des doigts, ou *difformités congénitales*, coïncident souvent avec l'une des monstruosités les plus simples du premier embranchement des anomalies de l'organisme; nous voulons parler de l'*ectromélie*, premier genre des *hémitéries* (2) (Isidore Geoffroy-Saint-Hilaire).

Les ectroméliens, individus dont l'ensemble forme ce premier genre, caractérisés par l'avortement plus ou moins complet des membres thoraciques ou abdominaux, peuvent présenter trois variétés que nous indiquons ici pour l'intelligence des détails qui vont suivre. Ces trois variétés constituent les phocomèles, les hémimèles et les ectromèles. Les *phocomèles* (3) sont des ectroméliens dont les mains ou les pieds paraissent

(1) Archiv. gén. de méd., t. IV, p. 295.
(2) Ἡμι, demi; τέρας, monstre.
(3) Φώκη, phoque; μέλος, membre.

s'insérer immédiatement sur le tronc. Les *hémimèles* (1) ont un rudiment de membre terminé par une sorte de moignon; rarement ce moignon présente des doigts imparfaits. Enfin les *ectromèles* (2) sont des individus dont les membres sont nuls ou à peu près nuls.

Les difformités dont nous devons nous occuper ne constituent point, à proprement parler, des monstruosités; ce sont plutôt des anomalies, des vices de conformation dont quelques-uns même pourraient-être considérés comme de simples bizarreries de la nature.

Les expressions employées pour désigner les vices de conformation des doigts ont, de tout temps, été tirées du grec. Déjà Kerkring (3), en parlant du squelette signalé dans la polydactylie sous le n° 22, lui donna le nom de *monstrum polydactilon*. Il en est de même de Buffon (4), qui parle du *gallus pentadactylus*.

Plus tard, Is. Geoffroy-Saint-Hilaire, dans sa *Tératologie*, emploie pour la première fois l'expression d'*ectrodactylie* pour désigner l'absence des doigts. Il applique le premier le mot de *syndactylie* à l'adhérence des doigts chez l'homme. Ce mot était déjà connu et employé en histoire naturelle.

Il n'est pas question, dans les ouvrages de ce savant, des autes vices de conformation des doigts.

Il nous semble logique de désigner les autres espèces de difformité des doigîs par des expressions qui rappellent celles de l'illustre savant dont nous venons de parler, et qui s'accordent avec sa classification. Nous n'avons pas la prétention d'imposer des mots nouveaux que nous aurions créés de toutes pièces; seulement nous proposerons des termes qui nous paraissent donner un peu plus de clarté à l'ensemble de notre sujet.

(1) Ἡμι, demi; μέλος, membre.
(2) Εκτρώω, je fais avorter; μέλος, membre.
(3) Spiceleg. anatom.
(4) Buffon. Oiseaux; t. II, p. 124.

C'est ainsi que nous admettrons sept espèces de difformités des doigts.

1re *espèce.*

Difformité des doigts par augmentation numérique..... **Doigts surnuméraires.**

2e *espèce.*

Difformité des doigts par diminution numérique..... **Doigts absents.**

3e *espèce.*

Difformité par diminution du nombre de phalanges..... **Doigts courts.**

4e *espèce.*

Difformité par augmentation du nombre de phalanges..... **Doigts longs.**

5e *espèce.*

Difformité des doigts par changement de direction..... **Doigts déviés.**

6e *espèce.*

Difformité des doigts par continuité..... **Doigts adhérents.**

7e *espèce.*

Difformité par augmentation de volume..... **Doigts hypertrophiés.**

Dans cette classification, plusieurs espèces paraîtront peut-être inutiles ou pouvant être remplacées. Par exemple, nous n'avons pas admis comme difformités l'atrophie des doigts, et nous avons fait une espèce particulière des doigts raccourcis.

Nous avions songé d'abord à faire un groupe « état rudimentaire » de ces cas où nous trouvons un doigt rudimentaire accolé à un autre bien conformé, des doigts surnuméraires peu développés, et enfin des doigts normaux mais privés d'une phalange.

Mais, outre que ce groupe rapprocherait des difformités fort différentes, il faudrait encore y faire rentrer la syndactylie, puisque la palmature existe chez l'embryon, et peut être considérée, lorsqu'elle persiste, comme un état embryonnaire.

Nous avons rencontré quelques cas dont le classement nous a un peu embarrassé. C'est qu'en effet toutes les difformités ne présentent pas des caractères bien tranchés, et que, la plupart du temps, elles se compliquent les unes les autres. Si nous avions fait une espèce particulière de ces vices de conformation complexes, nous aurions réduit considérablement les autres groupes sans éclairer notre sujet. La nature, on le sait, procède par degrés insensibles et n'est jamais susceptible d'être enfermée dans une classification absolue.

Les *difformités des ongles* sont rares. On observe quelquefois chez certains vieillards, qui ne prennent aucun soin de leur personne, des ongles très-longs, très-épais et qui se recourbent vers la pulpe des doigts à la manière de griffes. Mais cela constitue-t-il une véritable difformité?

Les lésions qui accompagnent l'onyxis appartiennent plutôt à la dermatologie.

Lebert a mentionné l'hypertrophie des ongles. Enfin Virchow signale une sorte de champignon qui pousse sur l'ongle et auquel il donne le nom d'onycho-mychosis. (Arch., t. IX, p. 580.

## Art. III. — Description des difformités congénitales des doigts.

Dans cette étude, il fallait, ou bien nous borner à présenter quelques appréciations résultant de l'étude des observations que nous avons recueillies, ou bien présenter ces observations dans leur ensemble. Nous ne nous dissimulons pas que cette dernière manière de procéder, de beaucoup la plus longue, sera l'objet de quelques objections. Quoi qu'il en soit, nous aimons mieux suivre cette marche, espérant que cet exposé renfermera la plus grande partie des faits importants déjà publiés jusqu'à ce jour.

Nous nous sommes livré à d'actives recherches pour rassembler tous les matériaux nécessaires à la confection de ce

travail. Les observations ne sont pas toujours complètes, mais nous devons dire que nous n'avons négligé que les parties qui ne se rattachent pas à la question. D'ailleurs, il faut que les faits soient publiés. Nous croyons enfin avoir réuni un nombre suffisant de cas pour donner une description des vices de conformation des doigts.

La fréquence des difformités congénitales des doigts est moins grande qu'on ne le croirait de prime abord. On peut en juger par le petit nombre de cas publiés et par les chiffres suivants indiqués par divers chirurgiens.

Maupertuis (1) n'a pu trouver que trois individus sexdigitaires sur les 100,000 habitants qu'avait alors la ville de Berlin.

Dans le service d'accouchements de Guy's Hospital, à Londres, et celui de Gebär und findelhaus, à Vienne (1862), on n'a trouvé qu'un seul doigt surnuméraire sur 14,000 nouveau-nés.

M. Béchet, sur 2,500 enfants entrés aux Enfants-Trouvés, du 1er juillet 1851 au mois d'août de la même année, n'a vu qu'un cas de doigt surnuméraire.

M. Danyau n'a vu qu'une dizaine de cas, pendant vingt-quatre ans d'exercice à la Maternité.

M. Blot, sur 10,000 enfants nouveau-nés observés à l'hopital des Cliniques, a vu un seul polydactyle.

## PREMIÈRE ESPÈCE.

### ***Doigts surnuméraires*** (*polydactylie*) (2).

Cette espèce comprend tous les cas dans lesquels le nombre des doigts est augmenté.

Nous avons pu réunir 71 cas de polydactylie, dont 29 pouces supplémentaires, 10 doigts surnuméraires situés sur le

(1) Œuvres, t. II, p. 275.
(2) De πολυς, nombreux ; δακτυλος, doigt.

bord cubital de la main, et 32 doigts intercalés dans la série ou la prolongeant.

Ce vice de conformation se rencontre beaucoup plus fréquemment que les autres. Le plus souvent il se rencontre chez des sujets bien conformés du reste; rarement chez des individus porteurs d'autres vices de conformation (1).

Tous les auteurs en font mention; il n'est pas un médecin qui n'en ait observé quelques cas.

La polydactylie était si connue chez les Romains qu'on donnait le nom de *sexdigiti* aux individus qui avaient six doigts.

Is. Geoffroy Saint-Hilaire cite comme sexdigitaires deux filles de Caïus Horatius, le poëte Volcatius, un Philistin gigantesque dont la Bible fait mention, Anne de Boleyn, si cruellement punie par son mari, Henri VIII, pour lui avoir caché l'existence d'un autre vice de conformation, une mamelle supplémentaire.

Nous distinguerons quatre variétés de doigts surnuméraires : 1° ceux qui sont situés aux extrémités ou au milieu de la série des doigts; 2° ceux qui résultent de la bifurcation du pouce; 3° ceux qui sont situés sur le bord cubital de la main; 4° enfin ceux qui sont séparés par une bifurcation plus ou moins profonde de la main.

## Première variété.

*Doigts surnuméraires qui prolongent la série normale.*

Ils sont le plus souvent placés aux extrémités de la série; rarement ils sont intercalés. Ils ont la plus grande analogie avec les doigts normaux, et, au premier abord, on ne s'aper-

(1) On peut voir, au musée Dupuytren (arm. 37, n. 27), un fœtus hydrocéphale et polydactyle. La main droite a six doigts et six métacarpiens; la gauche a six doigts et cinq métacarpiens. (Launay, Bulletins de la Faculté, t. V, page 393.)

çoit pas toujours qu'il existe un doigt surnuméraire. Souvent il s'articulent avec un métacarpien particulier, lequel s'articule avec les os du carpe. Quelquefois il s'articule avec le doigt voisin sur le même métacarpien, dont la tête est augmentée de volume (1). Dans quelques cas, il est dépourvu de squelette et s'implante seulement sur la racine des doigts voisins.

Dans quelques cas les doigts surnuméraires présentent des muscles très-réguliers, mais ordinairement ils en manquent complétement ou ne reçoivent que des divisions de tendons du voisinage.

Les détails anatomiques que nous possédons sont assez rares; nous citerons cependant l'observation 27, due à M. Houel.

Lorsque le doigt surnuméraire se trouve le sixième, comme cela a lieu le plus souvent, les muscles de l'éminence hypothénar se portent sur son squelette. Les observations que nous

Fig. 1. — Main de polydactyle, d'après un dessin de Morand.

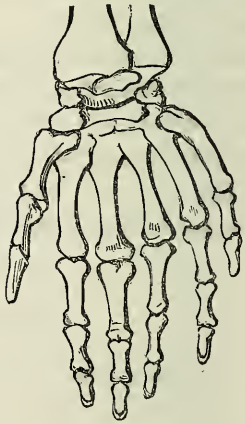

Fig. 2. — Squelette de la main d'un polydactyle, d'après une pièce du musée Dupuytren.

avons pu recueillir manquent, pour la plupart, de détails anatomiques; aussi devons-nous nous en rapporter au dire des auteurs.

(1) Cette disposition existe sur le fœtus hydrocéphale et polyactyle dont il vient d'être question.

Lorsqu'il existe six métacarpiens, les trois derniers s'articulent avec l'os crochu, ou bien, comme on le voit sur une pièce du musée Dupuytren (1), le quatrième métacarpien s'articule en partie avec l'os crochu, en partie avec le grand os. Les auteurs ne disent pas si le nombre des os du carpe est augmenté lorsque les métacarpiens sont plus nombreux, mais cela paraît probable, car cette multiplicité des os est évidente pour le tarse, comme on peut s'en assurer sur une autre pièce du Musée contenue dans la même armoire que la précédente. Le pied, donné aussi par Lassus, et portant le n° 27, présente huit orteils et huit métatarsiens. Comme à l'état normal, les trois premiers s'articulent avec les trois cunéiformes et les deux derniers avec le cuboïde; mais entre le cuboïde et le troisième cunéiforme, il existe deux autres cunéiformes qui s'articulent avec le cinquième et le sixième métatarsien. Un seul de ces métatarsiens, le quatrième, n'arrive pas au tarse; il s'articule par son extrémité postérieure avec les deux métatarsiens voisins. Le pied a donc cinq cunéiformes, un cuboïde et huit métatarsiens.

Dans le cas où il existe un doigt, et surtout plusieurs doigts supplémentaires, il est ordinaire de voir ces doigts plus ou moins atrophiés, et manquant le plus souvent d'une phalange. Il n'est pas rare de les voir aussi adhérents. L'existence de ces difformités chez le même individu nous montre qu'il est difficile d'établir des limites bien précises entre elles, et que certains cas donnent quelque difficulté lorsqu'on veut les classer.

Lorsqu'un doigt surnuméraire se montre à une main, la difformité se répète ordinairement à la main du côté opposé et aux deux pieds. Il peut arriver que les doigts et les orteils qui se trouvent en plus d'un côté manquent du côté opposé. C'est ainsi que le pied gauche à huit orteils cité plus haut appartenait à un individu qui portait deux orteils seulement au pied opposé.

(1) Arm. 73, n° 18. Pièce du professeur Lassus.

*Observations de doigts surnuméraires.*

Observation 1re. — 1696. — Du Courai (1), médecin à Beauvais, raconte qu'une femme mit au monde un enfant ayant huit doigts à la main droite. Les deux indicateurs étaient soudés aussi bien que les deux auriculaires. Il y avait sept doigts à la main gauche; ils étaient tous séparés, excepté les deux annulaires qui étaient réunis. Les deux mains étaient courbées sur les poignets en dedans, au point qu'on ne pouvait les étendre. Le métacarpe était d'un tiers plus long que normalement, de même que le métatarse. De plus, à chaque pied on trouvait sept orteils, dont les deux premiers étaient réunis, et les cinq autres séparés. La tête était monstrueuse en grosseur.

Obs. 2. — Godeheu (2) communique, en 1771, à l'Académie des sciences, l'histoire très-curieuse d'une famille de Malte, dont le chef, Gratio Kalleïa, avait six doigts aux mains et aux pieds.

Gratio devint père de quatre enfants, trois fils et une fille.

Parmi ces fils, l'aîné, Salvator, naquit sexdigitaire, comme son père; le doigt surnuméraire des mains n'était pas aussi bien conformé que chez Gratio, mais celui du pied était mieux disposé.

Les trois autres enfants n'eurent, au contraire, que cinq doigts aux mains et aux pieds, mais tous, hors le dernier fils, André, avaient des difformités plus ou moins marquées des doigts.

Ainsi, sur les quatre enfants de Gratio, un seul avait les mains et les pieds parfaitement normaux; il fut aussi le seul qui ne donna le jour qu'à des enfants bien conformés.

En effet, le fils aîné, Salvator, eut deux garçons et une fille sexdigitaires, un autre garçon bien conformé; le second fils, Georges, eut trois filles sexdigitaires et un garçon bien conformé; enfin, la fille de Gratio eut deux filles et un garçon bien conformés, mais aussi un garçon sexdigitaire.

Obs. 3. — 1814. — M. Carlisle publie un cas de doigts et orteils surnuméraires qui s'était montré pendant quatre générations successives. La dernière de ces générations comprenait huit personnes, dont quatre offraient ces anomalies. (Med. Times and Gaz., 1862, vol. II, p. 212.)

Obs. 4. — 1854. — M. Crawford cite le cas d'un nouveau-né

(1) Journal des savants; 1696.
(2) Histoire de l'Académie des sciences pour 1771, page 77.

avec un doigt surnuméraire sur chaque main, implanté sur la peau, au niveau de l'articulation métacarpo-phalangienne de l'auriculaire.

Ces doigts surnuméraires sont parfaitement formés, ayant trois phalanges et l'ongle.

Un premier enfant présentait exactement la même difformité.

Le père de ces enfants présentait la même difformité, mais fut opéré jeune. Tous ses frères et sœurs présentaient six doigts. Cette difformité s'était montrée pendant plusieurs générations. (Monthly Journ. of med. science, 1851, page 356.)

Obs. 5. — M. Crawford cite le cas suivant : Une fille enceinte accusait un homme sexdigitaire ; l'homme niait ; mais bientôt cette femme accoucha de deux jumelles, présentant chacune six doigts à chaque main. (Monthly Journ. of med. science, 1851, page 356.)

Obs. 6. — M. Dixon. Citation d'une femme polydactyle. Six doigts à chaque main. Le père et la mère avaient la même difformité, qui existait également chez six de ses filles. L'une de ces filles, mariée, avait un enfant avec le même vice de conformation. (Medical Times and Gazette ; 1859, vol. I, page 59.)

Obs. 7. — 1860. — Le Dr G. Nicolo de Carolis (1) publie le cas suivant : Fille de 8 jours. Petit doigt annulaire et medius palmés dans les deux mains ; il existe à la main gauche un doigt surnuméraire qui ne possède que deux phalanges et un ongle rudimentaire. Ce doigt est implanté sur la deuxième phalange du petit doigt.

La mère présente un aplatissement de l'extrémité de tous les doigts, et les ongles sont bifurqués.

Obs. 8. — 1861. — Le Dr Roëberg (2) présente à la Société médicale de Suède un enfant à terme. La main gauche avait sept doigts ; deux étaient fixés au cinquième métacarpien, et deux au quatrième. La main droite présentait six doigts. Il y avait sur les pieds des anomalies pareilles. (Med. Times and Gazette : doigt surn., 1861 ; vol. I, page 312.)

Obs. 9. — 1861. — *Doigts surnuméraires héréditaires pendant*

(1) Gazz. sarda, 1860 ; t. XLVII.

(2) Ces difformités se sont présentées pendant quatre générations.

*cinq générations* (1). — Chez un enfant bien développé et d'une santé parfaite, il y avait à chaque main un doigt surnuméraire qui était attaché au côté externe du petit doigt, à peu près au milieu de la première phalange. Ces doigts surnuméraires étaient pourvus d'ongles, et s'attachaient, au point indiqué des auriculaires, par un pédicule épais. Au moment où ils furent enlevés avec l'instrument tranchant, il y eut un petit jet de sang artériel. On trouva dans chacun l'os bien développé et ayant le volume qui est ordinaire dans les doigts normaux.

Les parents avaient eu déjà trois enfants avant celui dont il est question, et tous, à l'exception du second, avaient présenté la même anomalie.

Le premier de ces enfants avait un doigt surnuméraire à la main droite seulement, et au même point que chez le quatrième; le troisième en avait deux, un à chaque main, situés également en des points identiques, c'est-à-dire vers la partie moyenne de la première phalange des petits doigts normaux.

La mère de ces enfants était née aussi avec un doigt de plus, implanté au même endroit, à la main droite. Chez leur grand' mère, il y avait eu deux doigts surnuméraires, et il en avait été de même chez leur bisaïeule. Le père de la grand'mère avait également des doigts surnuméraires à chaque main, et un de ses neveux présentait la même difformité. Il en avait été de même chez le père de la bisaïeule, au rapport de celle-ci. Enfin, l'un des cousins de l'enfant opéré à l'hôpital avait aussi des doigts surnuméraires. Voilà donc une difformité qui s'est perpétuée héréditairement pendant cinq générations.

Obs. 10. — 1861. — *Polydactylie et syndactylie* chez un vigneron de 44 ans, signalées par M. le Dr Grandclément, à la Société des sciences médicales de Gannat (2).

La main droite portait primitivement sept doigts. L'un d'eux, composé seulement de la phalange unguéale, et placé comme un crochet à la face externe de l'auriculaire, a été enlevé il y a douze ans, au moyen d'un fil de soie. Les six doigts restants sont complets; chacun d'eux est muni de son métacarpien, et

(1) Gaz. des hôp., 1861, p. 439. (Extr. de Long Island, College Hospital.)

(2) Gaz. des hôp., 1861, p. 555.

parfaitement libre ; il jouit de tous les mouvements des doigts normaux.

La main gauche porte sept doigts. Les deux surnuméraires sont :

1° Un doigt en crochet, formé de deux phalanges seulement, et articulé sur la troisième phalange de l'auriculaire, au côté externe.

2° Un doigt évidemment formé par un dédoublement de l'annulaire, auquel il est resté soudé, ainsi qu'au médius. Le doigt moyen de cette patte d'oie n'a que deux phalanges.

Cette main ne renferme que cinq métacarpiens ; mais la tête de celui qui correspond à l'annulaire est très-développée pour servir à l'articulation du doigt dédoublé.

Les pieds ont chacun six orteils.

Affaiblissement intellectuel.

Obs. 11. — 1865. — M. Verneuil a vu un jeune enfant qui avait six doigts à chaque main et six orteils à chaque pied. Les sixièmes doigts n'étaient pas gênants. (Soc. chir., 21 novembre 1865.)

Obs. 12. — 1865. — M. Giraldès présente un plâtre représentant la main droite d'un enfant de 5 mois, sur lequel on trouve huit doigts très-distincts et très-complets. Cette difformité semble résulter de la fusion de deux mains sur un avant-bras. On n'y trouve aucune trace de pouce. M. Giraldès a enlevé deux doigts. (Soc. chir., 29 novembre 1865.)

Obs. 13. — 1865. — M. Verneuil présente de la part de M. Pravaz, de Lyon, deux moules en plâtre représentant des mains qui ont chacune un doigt surnuméraire et les pieds du même sujet avec six orteils. (Soc. chir., 21 novembre 1865.)

Nous mentionnerons aussi les cas suivants qui manquent de détails.

Obs. 14. — Maupertuis (1) a vu une famille sexdigitaire dont le vice de conformation s'est transmis jusqu'à la quatrième génération.

Obs. 15. — Samuel Cooper parle dans ses annales d'un homme qui avait six doigts aux mains et six orteils aux pieds.

(1) Œuvres, t. II, p. 275.

Obs. 16. — Renou, cité par Is. Geoffroy Saint-Hilaire (1), aurait vu en Anjou plusieurs familles sexdigitaires dont le vice de conformation aurait été transmis à plusieurs générations.

Obs. 17. — Platerus rapporte qu'un enfant avait six doigts à chaque main, six au pied droit, sept au pied gauche (2).

Obs. 18. — Valleriola raconte qu'on voyait à Arles en 1561 un jeune homme de 12 ans qui avait six doigts à chaque main et sept orteils à chaque pied. Le pouce était double.

Obs. 19. — Is. Geoffroy Saint-Hilaire cite le cas d'un individu ayant un double doigt à une main et deux réunis à l'autre.

Obs. 20. — Morand (3) figure un doigt supplémentaire ayant seulement deux phalanges, articulé avec un métacarpien supplémentaire.

Obs. 21. — Le même auteur donne encore la figure d'une main avec sept doigts, dont quelques-uns sont peu développés et palmés à leur base. (Ces figures me paraissent être les dessins de pièces déposées au musée Dupuytren par le professeur Lassus, qui vivait à l'époque de Morand, et qui se trouvait secrétaire de l'Académie des sciences lorsque Morand présenta ces observations à la docte assemblée.)

Obs. 22. — Kerkring (4) a décrit le squelette d'un enfant ayant sept doigts à chaque main et huit orteils à chaque pied.

Obs. 23. — Bartholin, dans les Transactions de Copenhague, parle d'un squelette sur lequel il a vu sept doigts à la main droite, six à la gauche et le pouce double; huit orteils au pied droit, avec six métatarsiens; neuf orteils et sept métatarsiens au pied gauche.

Obs. 24. — Saviard, dans les observations de chirurgie, cite un enfant nouveau-né de l'Hôtel-Dieu de Paris qui portait dix doigts et dix orteils de chaque côté.

Obs. 25. — Rueff (5) fait mention d'un enfant ayant douze doigts à chaque main et douze orteils à chaque pied. Dans la

(1) *Loc. cit.*
(2) Platerus (Obs. med., t. III, p. 570).
(3) Mémoire de l'Académie des sciences, 1770.
(4) Spiceleg. Anatom., obs. 22.
(5) *De conceptu et gener. hominis*, lib. v, ch. 3.

figure jointe au récit, il est évident que la multiplicité des doigts et des orteils est due à une bifidité de la main et du pied.

Obs. 26. — Voight cite le cas d'un enfant qui avait treize doigts à chaque main et douze orteils à chaque pied (1).

Obs. 27. — 1869. — M. Houël nous communique les détails anatomiques suivants, sur une main droite de polydactyle inscrite au musée Dupuytren sous le n° 19, armoire 73.

Six doigts plus ou moins adhérents entre eux. Entre le médius et l'annulaire, on voit un doigt qui est évidemment supplémentaire.

Ce doigt est moins développé que les collatéraux, il présente un métacarpien rudimentaire d'un centimètre de longueur, conique, à base inférieure. Le sommet de ce cône ne s'attache aux autres os que par l'intermédiaire d'un tissu fibreux mais sans surface contiguë.

Ce doigt, comme son voisin, présente trois phalanges bien développées.

Les muscles de l'avant-bras offrent une disposition normale.

Cependant le tendon annulaire du fléchisseur superficiel se bifurque de nouveau, l'une des branches se porte au doigt annulaire, l'autre au doigt surnuméraire.

Le fléchisseur profond se bifurque lui-même pour se porter aux deux doigts.

Le doigt surajouté ne reçoit ni muscles interosseux ni extenseurs.

Obs. 28. — 1869. — Le Dr Saillard, chef des travaux anatomiques à Besançon, nous communique le fait suivant :

Un doigt surnuméraire existe en dedans de l'auriculaire droit. Il s'articule comme celui ci sur la tête du 5e métacarpien par une facette bien distincte et séparée de la voisine par un intervalle de plusieurs millimètres. Il a tous les mouvements. Bien conformé il a ses trois phalanges. Il existe en outre sur le bord cubital de la main gauche un petit doigt rudimentaire implanté perpendiculairement et contenant deux phalanges rudimentaires.

Les pieds présentent la même difformité.

Nous avons réuni les observations qui précèdent, non point

(1) Dict. de chirurgie, édition de Paris, t. I, p. 404.

à titre de curiosité, mais comme nous l'avons déjà dit pour condenser en un seul chapitre la plus grande partie des faits observés. Par ce que voient tous les médecins dans leur pratique journalière, on peut conclure qu'on ne livre généralement à la publicité que les faits qui paraissent les plus intéressants. On voit aussi la tendance qu'on a, en général, à ne faire reconnaître que le côté bizarre et non les détails qui peuvent intéresser la science dans ces cas particuliers.

Il serait à désirer que dans les observations publiées on rouvât des détails anatomiques importants, comme par exemple dans l'observation 40 de M. Richet et 64 de M. Guyon.

## Deuxième variété.

*Pouce surnuméraire. Pouce bifurqué.*

Nous possédons dans notre travail 29 cas de pouce supplémentaire. Plusieurs représentent de vrais pouces bifides, et tout d'abord nous avons songé à en faire deux variétés, selon qu'ils sont placés le long du bord externe de la main ou qu'ils résultent de la bifidité du pouce. Mais si, dans certains cas, on observe des caractères tranchés entre ces deux variétés, il faut avouer qu'un certain nombre de pouces supplémentaires ne se prêtent nullement à cette distinction.

Nous les décrirons en même temps.

Fig. 3. — Pouce bifurqué.

Fig. 4. — Pouce surnuméraire.

*Sexe.* — Parmi les 29 cas que nous analysons nous trou-

vons le sexe indiqué seulement 8 fois; il s'agit 4 fois de l'homme et 4 fois de la femme.

*Hérédité.* — Ce vice de conformation paraît se transmettre moins fréquemment que les autres. Quoiqu'il soit fait mention de l'hérédité dans un certain nombre de cas, on ne la trouve bien établie qu'une fois (voy. le cas de Gaillard de Poitiers, obs. 42).

Il est rare qu'un pouce surnuméraire coïncide avec d'autres vices de conformation. Nous n'en avons trouvé qu'un cas : le pouce du côté opposé manque (obs. 53); 2 fois une palmature réunit le pouce surnuméraire au pouce normal.

*Siége.*— 17 fois nous avons constaté l'indépendance du pouce, c'est-à-dire son implantation le long du bord externe de la main. 11 fois il prenait naissance sur le métacarpien même, 4 fois sur la première phalange; 5 fois le pouce paraissait double, en forme de fourche. Dans 2 cas le siége n'était pas précis. 1 fois, dans le cas (obs. 31) de M. Guéneau de Mussy, il s'articulait avec la partie interne du métacarpien. 2 fois, ainsi que dans les quelques cas que M. Broca a rappelés à la Société de chirurgie, dans la séance du 10 octobre 1860, le point d'insertion n'est point précisé.

*Adhérence.* — Dans 7 cas on a constaté, soit avant l'opération par la mobilité, soit à l'opération même, qu'il existait une articulation du pouce supplémentaire avec la tête du premier métacarpien. 2 fois la première phalange du pouce surnuméraire est implantée sans articulation sur le côté externe du premier métacarpien et 4 fois sur la première phalange. 1 fois le pouce surnuméraire était pédiculé, et s'implantait sur l'éminence thénar.

**Description anatomique.** — *Squelette.* — Il se rencontre à peu près constamment dans tous les pouces surnuméraires. Lorsqu'il siége sur le bord radial de la main, il présente deux phalanges plus ou moins déformées. Lorsque le pouce est bifide, il y a ordinairement deux phalangettes articulées avec une phalange. Cette phalange a été vue, trois fois, plus volumineuse, large et comme formée de deux phalanges soudées. Les deux phalangettes présentent une articulation commune

avec la phalange (obs. 37), et peuvent être articulées entre elles à leur base.

Quelquefois, comme on peut s'en assurer sur la pièce de M. Boullard au musée Dupuytren, l'une des phalangettes est en continuité avec l'extrémité de la phalange, tandis que l'autre s'articule d'une part avec la phalange et d'autre part avec la phalangette opposée.

*Synoviales.* — Dans l'observation 44, de M. Giraldès, le pouce supplémentaire adhère au squelette du pouce normal par un tissu cellulaire lâche.

Dans les cas d'articulations surnuméraires, il existait une synoviale et des ligaments périphériques irréguliers en forme de capsule. Dans quelques cas, ces articulations communiquent avec la normale, non-seulement lorsque ces phalangettes s ont juxtaposées, comme dans le pouce bifide, mais encore dans certains cas où le pouce surnuméraire paraît implanté à une certaine distance de l'articulation normale.

M. Broca a trouvé deux fois cette communication pouvant se faire par un conduit étroit (1).

*Muscles.* — D'après M. Broca, dans les cas où le pouce supplémentaire est mobile, il reçoit les muscles de l'éminence thénar qui se rendent normalement à l'os sésamoïde externe ; les autres se portent au pouce normal. Cependant, dans le cas (obs. 36) de M. Lorain, on voit quelques fibres de l'adducteur se porter au pouce surnuméraire.

Dans certains cas, il n'y a qu'un tendon fléchisseur qui se porte au pouce normal. Dans d'autres, comme dans ceux de MM. Richet, Gaillard et Vidal, les mouvements indépendants des deux pouces prouvent que chacune des phalangettes reçoit un tendon fléchisseur indépendant. Dans les cas où on en a fait mention, le tendon extenseur se porte à la base des deux phalangettes. Souvent, lorsque le pouce surnuméraire est privé de mouvement, il n'y a aucun muscle, comme dans le cas (obs. 32) de M. Blot.

1) Société chir., octobre 1860.

*Vaisseaux et nerfs.* — Dans quelques cas, on n'a trouvé que des nerfs rudimentaires.

Quelquefois, comme dans les cas de MM. Lorain et Richet, on trouve des nerfs collatéraux.

M. Lorain a constaté que ces nerfs venaient du radial et du médian en avant.

Quant aux vaisseaux, MM. Richet et Lorain ont constaté qu'ils venaient de l'artère radiale.

*Ongle.* — Le plus souvent il est bien conformé : il est fréquemment plus petit que celui du pouce normal.

*Mouvements.* — D'après les détails anatomiques précédents, on voit que le pouce surnuméraire latéral et adhérent peut ne pas avoir de mouvements.

Lorsque, dans un pouce bifide, une des phalangettes et la phalange sont en continuité, il est évident qu'un seul pouce est mobile.

Les deux pouces ont été trouvés mobiles dans plusieurs cas, notamment dans ceux des observations 40 et 43.

Dans un cas particulier de M. Giraldès, les deux pouces se rapprochaient l'un de l'autre en patte d'écrevisse.

Nous tenons de M. Guyon qu'on voit quelquefois une variété particulière de pouce surnuméraire chez le nouveau-né. Nous n'en avons trouvé que deux observations, ce qui tient probablement à ce que les médecins qui les ont observés ont pris cette difformité pour une petite tumeur et n'ont pas cru devoir la mentionner.

Ce sont des pouces flottants pourvus d'un pédicule très-étroit et coïncidant très-souvent avec la présence d'un petit tubercule en forme de verrue situé sur le bord interne de l'auriculaire. (Voy. l'obs. 64 d'un cas présenté à la Société de chirurgie par M. Guyon.)

Obs. 29. — 1827. — M. Thouret présente un pouce surnuméraire tenant à l'éminence thénar par un pédicule non osseux. (Société anat.)

Obs. 30. — 1837. — Velpeau, dans sa deuxième édition de Médecine opératoire, page 325, signale le cas d'un enfant de

4 jours ayant sept doigts à chaque main, le pouce et l'auriculaire double. Amputation, réunion par première intention.

Obs. 31. — 1838. — M. Gueneau de Mussy présente un doigt surnuméraire accolé à la partie interne du pouce gauche. Parfaitement constitué, ce doigt a un muscle extenseur et un fléchisseur et il s'articule avec le premier métacarpien. (Société anat.)

Obs. 32. — 1848. — M. Blot présente à la Société anatomique une main avec un second pouce implanté sur le métacarpien même du pouce normal. Ce doigt ne présente aucun tendon, et son extrémité est recouverte d'un ongle.

Obs. 33. — 1848. — M. Bouteiller parle d'un sujet de 21 ans, dont la main droite présente un premier métacarpien plus large que celui de l'autre main, paraissant un peu plus aplati d'avant en arrière. On ne peut sentir d'une manière évidente une dépression qui puisse être le vestige d'une soudure entre un metacarpien normal et un métacarpien surnuméraire; mais à partir de l'articulation métacarpo-phalangienne, il existe deux doigts palmés formant par leur réunion une espèce de losange. (Société anat.)

Obs. 34. — 1851. Juin. — M. Bouteiller présente un enfant avec un pouce bifide à gauche. Pas de difformités dans la famille; la main droite est normale.

Les deux pouces du côté gauche sont réunis par une palmature; tous les deux sont du reste bien constitués, et jouissent de leurs mouvements physiologiques. Leur première phalange s'articule directement avec le métacarpien. (Société anat.)

Obs. 35. — 1851. Juillet. — M. Bouteiller présente le moule en plâtre d'une main avec bifidité du pouce; le métacarpien est normal. Les deux pouces ont chacun une première phalange soudée avec la voisine, et s'articulant toutes les deux avec la tête du métacarpien. Les secondes phalanges sont séparées et libres. (Société anat.)

Nous publions ici une observation de M. Lorain à cause de l'importance des détails anatomiques.

Obs. 36. — 1852. — M. Lorain (1) publie un cas d'un pouce surnuméraire chez un nouveau-né.

(1) Gaz. méd.

Le pouce surnuméraire semble appliqué seulement sur le métacarpien du pouce normal.

La question d'hérédité n'a pu être éclaircie.

Toutes les autres parties de cette main nous ont paru parfaitement bien conformées.

Les muscles de la région thénar ne sont pas atrophiés ; leur volume est normal ; leurs articulations carpiennes sont régulières.

Les muscles court abducteur, opposant, court fléchisseur, ont leurs insertions supérieures normales, et tous s'insèrent de la façon accoutumée au pouce complémentaire exclusivement.

Aucun prolongement fibreux de ces muscles ne se rend au pouce normal.

Le muscle long fléchisseur propre du pouce se rend directement au pouce normal, seulement le tendon du long fléchisseur ne va pas tout entier au pouce normal ; il se sépare vers son extrémité en deux parties, dont la plus grêle va s'insérer à la deuxième phalange du pouce complémentaire, qu'elle tend à abaisser.

Quant à l'adducteur, normal dans ses insertions internes, il se rend à l'un et à l'autre pouce.

Les nerfs palmaires sont fournis par le nerf médian qui, se divisant en deux parties, donne des filets collatéraux palmaires réguliers à l'un et à l'autre pouce.

Les muscles dorsaux se distribuent de la manière suivante :

Le long abducteur et le court extenseur vont au pouce surnuméraire seul, et le long extenseur se rend au pouce normal.

Seulement, il envoie au pouce surnuméraire un prolongement fibreux qui part de son tendon au niveau de l'articulation métacarpo-phalangienne, et qui rencontre un prolongement très-grêle de même nature détaché du tendon du muscle court extenseur ; il en résulte une bride fibreuse assez forte qui tend à abaisser, à courber les phalanges du pouce surnuméraire, et à empêcher son redressement en le reliant au pouce normal. Le tendon du long extenseur que nous avons vu se rendre au pouce normal dégénère en une expansion fibreuse mince qui peut être suivie jusqu'à la seconde phalange.

Nous avons vu aussi, à la région palmaire, un prolongement fibreux parti du tendon du muscle long fléchisseur, et qui semble jouer à la région palmaire le même rôle que le prolongement fibreux du long fléchisseur à la région dorsale.

Ainsi peut s'expliquer la position gênée et vicieuse dans laquelle se trouvent les phalanges de ce pouce surnuméraire, lesquelles étaient destinées à rester presque immobiles.

Le nerf radial fournit les collatéraux dorsaux des deux pouces.

L'artère radiale se distribue également aux deux pouces.

Obs. 37. — 1858. Une bifidité du pouce siégeant aux deux mains nous a été communiquée par M. Dop, médecin à Toulouse. Le sujet, pharmacien, présentait deux phalangettes et deux ongles à chaque pouce, articulé avec l'extrémité de la première phalange.

Obs. 38. — 1860. M. Broca (1) présente une pièce relative à un pouce surnuméraire gauche ; les deux pouces ont un volume à peu près égal, le surnuméraire est le plus externe, il est un peu plus aplati. Il n'y a qu'un seul métacarpien pour ces deux pouces. M. Broca, qui avait déjà eu l'occasion d'examiner des pièces semblables, a voulu s'assurer de la disposition de la synoviale. Dans deux dissections précédentes, il avait trouvé une fois deux membranes séreuses sans communication, et une autre fois les deux sacs synoviaux communiquaient l'un avec l'autre.

Obs. 39.—1861. Dr Boulian (2). Jeune israélite, 17 ans, née d'un mariage consanguin, présente, à la main droite, un pouce surnuméraire bien fait, mais plus petit que le pouce normal, situé à la partie moyenne et interne du premier métacarpien, il est perpendiculaire à la direction de ce dernier. A 2 cent. de son insertion, il y a une véritable articulation, suivie d'une phalangette bien conformée, surmontée elle-même de son ongle. La phalangette est assez mobile au contact de la main qui l'explore, mais la malade ne lui imprime que des inflexions presque imperceptibles. Pour circonscrire la partie à enlever, M. Boulian a pratiqué, en remontant un peu sur la base, deux incisions courbes, se rejoignant à angles très-aigus, et assez longues pour que les lèvres de la plaie étant écartées, il puisse scier l'os au niveau du premier métacarpien. La surface en fut rasée, puis, les lambeaux étant rapprochés, la plaie ne forma plus qu'une ligne droite qui fut réunie par trois points de suture. Les ligatures furent enlevées le quatrième jour ; la cicatrice était complète le cinquième, et, le neuvième jour, la malade, parfaitement guérie, ne portait plus qu'une cicatrice linéaire.

(1) *Soc. chir.*

(2) Recueil des mém. de méd. et de chir. mil., 3e série, t. XIII.

Obs. 40. — 1861. M. Richet présente à la Société de chirurgie un pouce surnuméraire; cette difformité existe chez une femme. Rien du côté de l'hérédité. On observe, à la place du pouce, deux appendices : l'un, situé en dedans, plus volumineux, se continue avec le métacarpien par sa direction, et exécute à peu près tous les mouvements que l'on rencontre dans le pouce normal; l'autre, plus court, plus grêle, situé en dehors, offre le même type dans sa forme; c'est évidemment le pouce surnuméraire. Ces deux doigts s'articulent avec le métacarpien par une articulation commune, et tous les deux exécutent les mouvements de flexion et d'extension simultanément, mais jusqu'à un certain point indépendants, puisque, quand on maintient l'un des deux doigts, l'autre se redresse et s'infléchit isolément.

Le pouce surnuméraire et le pouce normal sont recouverts par la peau, qui leur forme une enveloppe commune dans l'étendue de 2 cent.; à partir de cet endroit, ils s'écartent à angle aigu.

*Opération.* Incision longitudinale à la face externe du pouce surnuméraire commençant à un demi-centimètre en arrière de l'articulation métacarpo-phalangienne et se prolongeant en avant jusqu'au voisinage de l'articulation phalango-phalanginienne... De l'extrémité de cette dernière, part une deuxième incision oblique, qui contourne ce pouce surnuméraire et revient rejoindre la première au point de départ. Dissection de la phalange et désarticulation en rasant la tête du métacarpien.

Les deux articulations du pouce normal et du pouce surnuméraire communiquent. On a fait la ligature d'une artère collatérale.

Réunion de la plaie avec des bandelettes de diachylon. La malade est soumise à une irrigation continue d'eau chaude.

*Examen de la pièce.*

1° Facette articulaire concave qui correspondait à une facette convexe située sur la tête du métacarpien, laquelle permettait des mouvements d'opposition de ce pouce aux quatre doigts, mouvements imparfaits il est vrai.

2° Deux tendons, l'un fléchisseur, plus fort que l'extenseur; tous les deux viennent s'insérer à la base de la phalangine.

3° deux nerfs collatéraux d'un volume relativement assez notable, dont les ramifications peuvent être suivies dans la pulpe

unguéale et jusque dans la graisse assez abondante qui recouvre en avant la deuxième phalange.

4° Artère collatérale externe assez volumineuse ; point de collatérale interne...

Obs. 41. — 1862. M. Gaillard, de Poitiers, a opéré un jeune enfant qui présentait quatre pouces : tous les enfants de la famille apportaient en naissant la même difformité (Gaz. méd.).

La figure de gauche indique la main après l'opération. Au milieu est le squelette du pouce bifurqué.

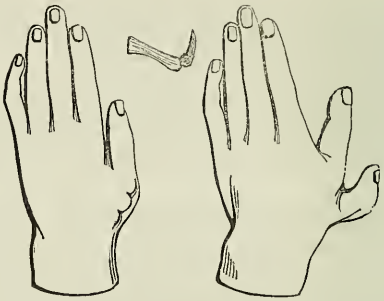

Fig. 5. — Pouce surnuméraire (obs. 42).

Obs. 42. — 1862. M. Gaillard, de Poitiers, cite l'observation suivante de pouce surnuméraire.

Decap (Joseph), âgé de 21 ans, tailleur, se présente à l'Hôtel-Dieu de Poitiers pour se faire enlever un pouce surnuméraire situé à la partie latérale de la main droite.

Cette infirmité le gêne beaucoup dans l'exercice de sa profession, et ce motif l'engage à se faire opérer.

Il n'y a jamais eu dans sa famille aucune difformité semblable.

L'extrémité inférieure du premier métacarpien présente deux têtes, dont l'une, située latéralement, supporte un pouce surnuméraire qui est pourvu de deux phalanges.

Cette articulation est flexible et bien isolée ; sa synoviale n'a aucune communication avec celle du pouce normal.

Dans la dissection du doigt, on remarque les insertions des deux fléchisseurs du pouce ; l'extenseur existe aussi, mais moins apparent.

Les fibres, un peu confondues avec les divers tissus du

doigt, viennent s'épanouir largement avec la partie postérieure desdeux phalanges. (Gazette médicale.)

Obs. 43. — 1866. Dr Vidal. Indigène de la province de Saïgon : 20 ans. La main gauche présente une duplicité complète du pouce. Le métacarpien du pouce est unique, mais sa tête s'articule avec deux phalanges dont l'une, correspondant au côté externe de l'index, a ses dimensions ordinaires ; l'autre paraît moins développée. Par suite d'une articulation qui existe entre leur extrémité métacarpienne, les deux phalanges possèdent des mouvements individuels ou indépendants de sorte que les deux pouces peuvent se fléchir et s'étendre isolément. Chaque pouce, composé d'une phalange et d'une phalangette, est terminé par un ongle. (Recueil de mémoires de méd. et de chir. militaires, 3e série, t. XIII.)

Fig. 6.

Nous devons cette observation et ce dessin à la bienveillance de M. le baron Larrey.

Obs. 44. — Juillet 1864. M. Giraldès présente un pouce surnuméraire qu'il a enlevé sur la main droite d'une fille de 14 ans. Il était fixé sur le squelette du pouce normal par une large base sans surface articulaire, mais par l'intermédiaire d'un tissu cellulaire très-lâche. Sa longueur est de 3 centimètres, il présente deux phalanges et est recouvert d'un périoste épais. Les parties molles sont constituées uniquement par de la peau et de

la graisse ; il n'existe ni vaisseaux importants, ni nerfs; l'ongle est parfaitement conformé. (Soc. Anat.).

Obs. 45. — 1865. Nous devons l'observation suivante à l'obligeance de M. Lannelongue, prosecteur de la Faculté.

Enfant de 7 à 8 ans. Il existe un pouce surnuméraire sur la main droite. Son point d'implantation a lieu immédiatement au-dessous de l'articulation métacarpo-phalangienne du vrai pouce. Il se compose de deux phalanges mobiles l'une sur l'autre. Moins développé que le pouce vrai, il occupe un point plus rapproché de la face palmaire. Le pouce normal est bien développé, continue l'axe du premier métacarpien en dépassant toutefois un peu le plan dorsal. (Opération par M. Denonvilliers. Voy. Traitement.)

Obs. 46. — 1865. M. Giraldès a vu à l'hôpital un enfant de 6 ans avec un pouce double en forme de pince d'écrevisse. Il saisissait très-bien les objets avec cette pince. (Soc. chir., 21 nov. 1865.)

Obs. 47.— 1865. M. Verneuil montre à la Société de chirurgie un exemple de bifurcation de la phalangette du pouce. Le carpe, les quatre derniers métacarpiens et les doigts correspondants ont des proportions normales. Au contraire, le premier métacarpien et la première phalange du pouce ont une épaisseur énorme. La dernière phalange est bifurquée. La branche interne beaucoup plus longue que l'autre a la forme d'un doigt ordinaire. La branche externe rappelle au contraire l'extrémité du pouce normal. Ces deux branches semblent fusionnées et il n'existait que des mouvements rudimentaires entre ces phalanges terminales et celle qui les supporte.

Obs. 48. — 1868. M. le Dr Good a eu l'obligeance de nous communiquer la note suivante :

J'ai vu un enfant de 3 semaines portant à la main gauche sur la face externe du pouce un doigt surnuméraire ne présentant qu'un os.

Ce doigt parfaitement mobile s'implantait sur le côté externe du pouce normal. L'enfant ne présentait pas d'autre anomalie ; je n'ai rien trouvé du côté de l'hérédité.

Obs. 49. — 1869. Mlle X, de Saint-Ciergues (Haute-Marne). Doigt surnuméraire sur le bord radial de la main droite. Il est implanté sur le bord externe de la première phalange ; il n'obéit ni à la volonté, ni aux mouvements communiqués.

Ce doigt possède un ongle rudimentaire ; quoique petit il est bien conformé.

Pas d'autres vices de conformation. La main gauche est normale. Rien du côté de l'hérédité.

Obs. 50. — M. Broca (1) a déposé au musée Dupuytren un pouce surnuméraire.

Obs. 51. — On trouve aussi au musée de l'amphithéâtre des hôpitaux une pièce anatomique montrant un pouce surnuméraire fixé sur le premier métacarpien de la main gauche (sans date).

Obs. 52. — M. Boullard a déposé au musée Dupuytren le squelette d'un pouce bifide, la phalange est normale.

Il y a deux phalangettes, dont l'une et articulée par la base avec la première phalange d'une part et la phalangette du côté opposé, tandis que l'autre se continue directement avec la première phalange. Un trait de scie démontre la fusion complète des deux os (2).

Obs. 53. — Ségalas, cité par Is. Geoffroy Saint-Hilaire, à présenté à l'Académie, il y a un grand nombre d'années, un fœtus affecté d'encéphalocèle n'ayant pas de pouces d'un côté tandis qu'il en avait deux de l'autre.

Pendant que notre travail est sous presse nous recevons de M. Foltz, professeur à l'École de médecine de Lyon, six observations de pouces surnuméraires dont quelques-uns présentent un véritable intérêt ; les pièces anatomiques sont déposées au musé de l'École de Lyon.

Le premier cas est relatif à une bifurcation du pouce avec une seule articulation entre la phalange et les deux phalangettes, qui s'articulent également entre elles.

N° 2. — Pouce double. Chacun d'eux a une phalange et une phalangette et s'implante sur le même métacarpien.

N° 3. — C'est une main à deux pouces dont le plus interne a trois phalanges. Ce pouce à trois phalanges est le même que celui dont l'observation fut publiée en 1863 par la Gazette mé-

(1) Arm. 73, n° 16 (pas de date).
(2) Voir musée Dup. Arm. 73, n° 15 (sans date).

dicale de Lyon sous le titre *Index supplémentaire*, par MM. Delore et Rouby.

N° 4. Pouce double, le plus externe a trois phalanges, le second en a deux et est un peu plus petit. Tous les deux sont articulés avec le même métacarpien. (Obs. publiée par la Gaz. méd., de Lyon, 1869, p. 201.)

N° 5. — Deux mains du même sujet avec pouce bifurqué Dans l'une les deux pouces ont chacun trois phalanges et sont implantés sur le même métacarpien. Dans l'autre le pouce a trois phalanges et il existe un petit pouce n'ayant qu'une phalange unguéale implantée sur la première phalange du précédent. (Obs. publiée par Lyon medidal, 1869, p. 338.)

N° 6. — Une dame de Lyon accouche de deux jumelles, l'une d'elles a deux pouces à la main droite. Ceux-ci, pourvus chacun de deux phalanges, tiennent à un métacarpien commun, non par une articulation mais par des parties molles. (Voy. Étiologie.)

Nous avons reçu un peu tard de notre ami M. Massot, interne à l'hôpital de la Charité de Lyon, quelques observations dont nous dirons seulement quelques mots.

Ray (Catherine), enfant de dix ans, entrée le 25 décembre 1867 à l'hôpital de la Charité, salle Sainte-Marie, n° 32.

Elle avait à droite un pouce bifurqué dont les deux phalangettes étaient plus petites que celles du côté opposé.

On enlève la branche externe de ce pouce, parce qu'elle est un peu déviée de l'axe du doigt. M. Delore fait une incision ovalaire, résèque la phalangette à une certaine distance de l'articulation afin d'éviter l'ouverture de la synoviale. Réunion secondaire.

M. Massot nous transmet encore une opération faite à l'hôpital de la Charité de Lyon, le 12 avril 1866, sur un enfant de sept mois, pour l'ablation d'un pouce surnuméraire pourvu de deux phalanges comme le pouce normal. Même opération que pour le précédent.

Sept jours après la cicatrisation est complète.

### Troisième variété.

C. *Doigts surnuméraires du bord cubital de la main.*

Les doigts surnuméraires placés sur le bord cubital de la main sont extrêmement variables quant à leur siége, à leur volume et à leur structure. On les rencontre assez fréquemment. Quelquefois unilatéral, le doigt surnuméraire du bord cubital de la main existe, le plus souvent, en même temps sur la main du côté opposé, et dans quelques cas même sur le bord externe des deux pieds.

Ils peuvent siéger sur toute la longueur du cinquième métacarpien, depuis l'os crochu jusqu'à la première phalange du petit doigt.

Fig 7. — Doigt surnuméraire du bord cubital de la main.

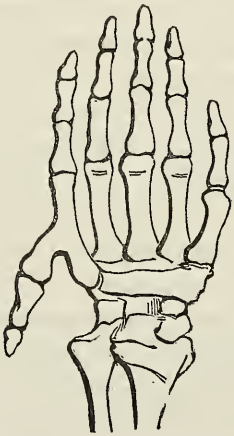

Fig. 8.—Doigt surnuméraire du bord cubital de la main.

Rien n'est n'est plus variable que leur *volume*. Ils sont tantôt rudimentaires, semblables à de petites tumeurs érectiles, plus ou moins pédiculées (1), tantôt très-développés, comme les doigts surnuméraires qui prolongent la série normale. Entre

(1) Dans quelques cas on a cru à une tumeur.

ces deux extrêmes, on peut trouver tous les intermédiaires. Lorsqu'ils sont petits et pédiculés, ils sont ordinairement mous et charnus, et gênent beaucoup moins que ceux qui sont développés et implantés plus ou moins obliquement sur le métacarpien. On a vu le doigt surnuméraire cubital se prolonger en haut, vers l'avant-bras, comme dans une des observations qui suivent.

Quant à leur *structure*, elle varie également. Les plus développés présentent un squelette à deux phalanges, articulés avec le métacarpien ou avec une apophyse du bord interne du cinquième métacarpien. Dans quelques cas, ces os sont tout à fait rudimentaires, et ils manquent complétement lorsque le doigt est tout petit. Il en est de même des autres éléments. Lorsque le squelette de ce doigt est bien développé, on y observe des tendons, des vaisseaux et des nerfs. S'il est petit et pédiculé, il est formé par une masse charnue, graisseuse et cutanée, recevant des vaisseaux par le pédicule et pouvant contenir de petits nodules cartilagineux. La structure de ces prolongements charnus n'est pas bien connue ; cependant, dans l'une des observations suivantes, nous trouvons des détails donnés par M. Robin (obs. 64); il semble qu'il ne reçoit pas ordinairement de nerfs. J'ai vu appliquer une fois la ligature sur le pédicule, je l'ai même pratiquée, et je n'ai pas remarqué la moindre manifestation de douleur de la part de l'enfant.

Ces doigts surnuméraires avortés ne pourraient-ils pas être comparés à cet appendice caudal que M. Gosselin a enlevé tout dernièrement dans la région coccygienne d'un enfant? Ne peut-on pas voir là une aberration de la force formatrice, et considérer cet appendice comme le rudiment de la queue qu'on observe chez les animaux ?

Obs. 54. — 1770. Morand (1) donne la figure d'un sixième doigt formé de deux phalanges, articulé avec une apophyse du cinquième métacarpien. Ce doigt remonte en haut vers le cubitus.

(1) Mémoire de l'Académie des sciences, 1770.

Obs. 55. — Le même auteur figure un doigt supplémentaire formé de deux phalanges et articulé sur le bord interne du cinquième métacarpien; et un pied avec huit orteils.

Obs. 56.—1850. M. Cazeaux présenta à la Société de Biologie deux cas de doigt surnuméraire. Un nouveau-né portait au bord interne de l'auriculaire gauche, et à peu près au milieu de la seconde phalange, un appendice charnu tenant à la peau par un mince pédicule de 3 millimètres de longueur et 2 de diamètre. Cet appendice avait la forme de la troisième phalange du petit doigt, et son extrémité offrait sur la face dorsale un ongle de forme très-régulière, ayant à peu près 2 millimètres dans tous les diamètres.

Ce doigt surnuméraire ne fut coupé que cinq semaines après la naissance. Pendant ce temps, son augmentation de volume fut en rapport avec la croissance générale du petit enfant. Sa chaleur, sa sensibilité, sa coloration, étaient les mêmes que celles des autres doigts.

L'auriculaire de la main droite portait au même point une espèce de verrue, mais qui n'avait physiquement aucune ressemblance avec le doigt surnuméraire de l'autre main (1).

Obs. 57. — 1851. M. Béchet présente un doigt surnuméraire enlevé par M. H. Roger, à l'hôpital des Enfants-Trouvés, sur un enfant de 3 jours, du sexe masculin, bien conformé du reste. Chaque main était pourvue d'un sixième doigt. Ce doigt surnuméraire, qui semblait faire suite à l'auriculaire, au lieu de s'articuler avec la tête du cinquième métacarpien, ou avec un métacarpien particulier, s'attachait à la première phalange du cinquième doigt, environ à l'union de son tiers supérieur avec son tiers moyen, par un petit prolongement cutané ayant 2 ou 3 millimètres de long sur un demi d'épaisseur, dans lequel existait des vaisseaux sanguins. Ce prolongement de la peau remplaçait la première phalange qui manquait, mais la deuxième et la troisième existaient, et avaient à peu près le même développement que les phalanges correspondantes de l'auriculaire; la peau qui recouvrait ces phalanges était tout à fait semblable à celle des autres doigts. Au-dessous de la peau, on trouvait un tissu graisseux qui la séparait des os encore à l'état cartilagineux. On ne découvrait aucun tendon, soit au niveau des phalanges, soit dans le prolongement cutané. Après l'ablation de

(1) *Gaz. des hôp.*, 1850, p. 180.

ces doigts surnuméraires, faite en coupant le prolongement cutané à l'aide de ciseaux courbes aussi près que possible de l'auriculaire, il s'est écoulé un peu de sang facilement arrêté. On n'a pu savoir si ces vices de conformation étaient héréditaires dans la famille de l'enfant, qui avait été abandonné à l'hospice.

Obs. 58. — 1859. Le Dr Alix (1) opère un petit garçon âgé de 2 jours, bien constitué, qui portait à chaque main un doigt surnuméraire, attaché par un pédicule à la partie moyenne du petit doigt.

Obs. 59.—1863. Le Dr Tatum, de Saint-George's-Hospital, publie un cas de petit doigt surnuméraire chez un adulte. Ce doigt siége à droite sur les parties molles du bord cubital de la main, sans attache osseuse. Ce doigt, enlevé le 15 janvier 1863, était remarquable par sa longueur qui était de 2 pouces.

Obs. 60.—1863. Observation du Dr Tatum, à Saint-George's-Hospital de Londres. A la main droite d'un adulte, on trouve un petit doigt surnuméraire placé sur les parties molles du cinquième métacarpien, auquel il ne tient par aucune attache osseuse. Ce doigt a presque 2 pouces de longueur (2).

Obs. 61. — 1863. Nous devons à l'obligeance de M. le Dr Guéniot l'observation suivante de polydactylie, recueillie à l'Hôpital des Cliniques. La nommée B..., âgée de 30 ans, accouche le 27 juin d'un enfant portant six doigts à chaque extrémité. Elle est d'une faiblesse extrême et meurt au bout de 34 heures. Sur chaque main et sur chaque pied on trouve les cinq doigts normaux, mais sur le côté interne de l'articulation métacarpo-phalangienne du cinquième doigt, et sur le côté externe de l'articulation métatarso-phalangienne du cinquième orteil, il existe un petit appendice de 12 millimètres de long et de 5 millimètres arge. Près de l'extrémité libre, chacun de ces quatre appendices présente une dépression à la face dorsale avec un ongle rudimentaire. Ces appendices adhèrent au point indiqué par un pédicule de la grosseur d'un fil et de 3 millimètres de long. La peau sur laquelle s'insère le pédicule est normale, régulièrement tendue, et formant une légère éminence conoïde. L'un de ces pédicules s'est rompu accidentellement au pied droit, car il reste encore un vestige de ce filament.

(1) *Monit. des hôp.*, p. 220.
(2) *The Lancet*, 1863 vol. I, p. 23 et 93.

On n'a rien constaté du côté de l'hérédité.

A l'autopsie, on trouve de l'atélectasie pulmonaire.

Quoique l'enfant ait été entouré de ouate et de boules d'eau chaude pendant la vie, les doigts surnuméraires de la main étaient desséchés, momifiés, racornis.

Les orteils surnuméraires n'étaient pas racornis; du reste, il y avait des vaisseaux apparents dans le pédicule.

Obs. 62. — 1865. Bauzon (Gaz. des hôp.). Enfant nouveau-né : doigts surnuméraires à chaque membre, aux pieds réguliers, mais irréguliers aux mains.

Main gauche : le doigt surnuméraire était inséré sur le cinquième métacarpien, mais sans surface articulaire, comme aux pieds, et par un pédicule filiforme de peau.

Main droite : l'insertion se faisait par un pédicule assez large formé par la peau et du tissu cellulaire dense.

Obs. 63. — 1865. M. Marjolin présente à la Société de chirurgie une tumeur enlevée sur la main d'un nouveau-né.

L'examen microscopique a démontré que ce n'était qu'un doigt surnuméraire avorté (1).

Obs. 64. — 1865. M. Guyon a vu à l'hôpital Devillas une petite fille ayant seulement la difformité suivante : sur les deux mains, en des points similaires du bord interne de la main gauche, au niveau de la cinquième articulation métacarpo-phalangienne, se détache un pédicule violacé, mince, long de 12 millimètres. Ce pédicule se termine par une tumeur dure, aplatie, ayant l'aspect de la peau, du volume d'une noisette. Sur un point de sa circonférence, on remarque une dépression irrégulière, rayonnée. Cette tumeur est enlevée d'un coup de ciseaux donné sur le pédicule, en dehors d'une ligature appliquée à son insertion. En incisant le pédicule et la tumeur dans le sens de sa longueur, il s'écoule une petite quantité de liquide séreux; on observe alors trois ou quatre traînées rougeâtres vasculaires qui vont du pédicule vers le centre de la tumeur, et au centre deux petits noyaux juxtaposés, durs, d'un blanc nacré, d'un aspect cartilagineux.

L'examen microscopique, fait par M. Robin, fournit les renseignements suivants : « La tumeur est formée par la peau et le tissu cellulaire sous-cutané; les deux petits noyaux du centre présentent l'aspect du tissu cartilagineux en voie d'ossification :

(1) Bulletins de la Société de chirurgie, 1865.

substance amorphe contenant des cellules cartilagineuses; près de la périphérie, cellules plus nombreuses disposées presque parallèlement au bord libre et dans leur intervalle; substance granuleuse, jaunâtre, épaisse au niveau de ce bord, et envoyant par sa partie profonde des traînées entre les cellules cartilagineuses. Le liquide contenu est albumineux et présente au microscope des globules sanguins, dont quelques-uns sont en voie de décomposition. Au point exactement symétrique de la main droite, petite tumeur de quelques millimètres de longueur, se terminant brusquement par une extrémité dure, blanchâtre. Cette tumeur offre à peine le volume d'un grain de chènevis (1).

Obs. 65. — 1869. Observation communiquée par M. Guéniot.

J..... (L.) a un doigt surnuméraire de la main gauche.

Il est placé à la partie interne de la phalange de l'auriculaire. C'est une sorte de doigt cylindroïde, uniphalangien, pourvu d'un petit ongle à son extrémité et relié à la phalange de l'auriculaire par un pédicule cutané de 1 millim. 1/2 de large et de 2 millim. 1/2 de long. Les deux extrémités de ce doigt rudimentaire sont arrondies. La coloration et l'aspect de cet appendice dénotent une vitalité très-apparente. Les vaisseaux contenus dans le pédicule sont, du reste, mis en évidence quand on en pratique la section; la main est, du reste, bien conformée. La dissection démontre l'existence d'un squelette central. Ce squelette se compose d'un petit cylindre cartilagineux occupant l'axe de l'appendice et présentant deux renflements séparés par un étranglement, rudiment d'articulation.

## Quatrième variété.

D. *Doigts surnuméraires par bifurcation profonde de la main.*

La bifurcation de la main s'observe rarement. Nous n'avons pu en recueillir que deux observations : l'une a été publiée par M. Murray, de Brighton, en 1863, l'autre par M. Giraldès dans ses *Maladies chirurgicales des enfants* (1869).

Dans ces deux cas, la bifidité commençait au niveau du carpe; le pouce manquait. Chaque portion de cette main double

(1) Bulletins de la Société de chirurgie, 1865.

présentait des muscles et des tendons, qui permettaient aux deux mains de se fermer l'une sur l'autre et de remplir leurs fonctions (obs. 12).

Fig. 9. — Main bifurquée.

M. Giraldès parle (1) de deux pièces semblables, disséquées et injectées, qu'il aurait déposées au musée de l'amphithéâtre des hôpitaux. Nous ne les avons pas trouvées.

Il semble, d'après la figure que Rueff a fait représenter dans son cas de polydactylie, qu'il existe là une bifurcation de la main et du pied (2).

Obs. 66. — 1863. — C.-C. Murray (3) communique à la So-

(1) *Loc cit.*, page 42.
(2) Voir plus haut les observations de Polydactylie (obs. 25).
(3) Med.-chir. Transactions, vol. XLVI, 1863, p. 29.

ciété le cas de double main qui suit : Femme de 38 ans. Rien dans l'hérédité. Son enfant n'a rien d'anormal. Cette difformité siége à gauche ; la flexion de l'avant-bras est beaucoup gênée à cause du développement anormal de l'apophyse coronoïde du cubitus.

La main surnuméraire est un peu plus petite que celle avec laquelle elle est unie. Les doigts de ces deux mains sont renflés aux extrémités ; le médius et l'annulaire de la main surnuméraire sont palmés.

Le pouce est représenté par une petite éminence placée sur le dos de la main. La flexion et l'extension des doigts sont très-limitées. Il n'y a pas d'action indépendante des doigts. Les deux mains peuvent se fermer l'une dans l'autre.

*Mouvements des doigts dans la polydactylie.*

Nous distinguerons ici plusieurs cas :

1° Lorsqu'il s'agit d'un doigt surnuméraire, intercalé dans la série ou la prolongeant, presque toujours ce doigt présente les mouvements normaux des autres ; il ne détermine aucune gène. Dans les cas où ce doigt surnuméraire n'a point de métacarpien correspondant, et qu'il s'insère plus ou moins complétement sur la racine des doigts voisins, il n'en est pas plus gênant parce que le malade s'habitue à sa présence, mais il est moins vigoureux.

2° Les doigts surnuméraires situés sur le bord cubital de la main présentent une grande variété dans leurs mouvements. D'abord, tous ceux qui sont représentés par des appendices charnus pédiculés ne sont nullement mobiles ; ils sont flottants et déterminent, par leur présence en ce lieu, une certaine gène. Lorsque les doigts surnuméraires sont plus développés, ils peuvent recevoir des tendons fléchisseurs et extenseurs et présenter des mouvements volontaires. Ils sont ordinairement fort gênants, d'autant plus qu'ils sont implantés plus obliquement sur le cinquième métacarpien. Parmi eux, il en est qui apportent un tel obstacle que l'ablation devient indispensable. Tel est l'exemple du doigt dans le cas de Morand, fig. 8.

3° Ceux qui se montrent sur le bord radial de la main et qui sont le plus souvent décrits sous le nom de pouces surnuméraires, présentent aussi des variétés dans leurs mouvements. On y trouve assez rarement des appendices digitiformes charnus, analogues à ceux du bord cubital, par conséquent flottants et dépourvus d'un squelette ; ils présentent rarement des mouvements volontaires et gênent considérablement.

4° Lorsque le pouce est bifurqué, chacune des deux moitiés peut exécuter des mouvements isolés, à tel point qu'on a vu une articulation antéro-postérieure entre les deux phalanges juxtaposées. Quelquefois même la volonté peut déterminer la flexion des deux branches de bifurcation, flexion qui entraîne leur rapprochement à la manière d'une pince d'écrevisse.

5° Dans les cas rares de bifidité de la main, tous les doigts jouissent de mouvements volontaires. Dans l'exemple de M. Giraldès les deux moitiés de la main pouvaient se fermer l'une sur l'autre.

## DEUXIÈME ESPÈCE.

### ***Doigts absents*** (*Ectrodactylie*) (1).

L'ectrodactylie constitue une difformité congénitale, caractérisée par l'absence totale ou partielle d'un ou de plusieurs doigts.

*Fréquence.* Ce vice de conformation s'observe assez fréquemment, quoique un peu moins souvent que la polydactylie. Ordinairement il coïncide avec d'autres anomalies des doigts, tels que l'état rudimentaire, la polydactylie, etc. Mais ce qu'il y a de plus remarquable, c'est la fréquence de l'ectrodactylie chez les monstres. Sur 42 cas que nous avons recueillis, nous avons observé 11 fois cette coïncidence (2). Les monstruosités

(1) de εκτρόω, je fais avorter et δακτυλος, doigt.

(2) Nous ferons remarquer que les observations d'un très-grand nombre d'ectroméliens sont publiés sous les titres les plus variés de monstruosité.

étaient le plus souvent la phocomélie et l'hémimélie. Nous l'avons trouvée aussi chez un notencéphale syénomèle, chez un nouveau-né affecté d'encéphalocèle, etc.

*Siège.* Sur 42 cas, le siége précis est indiqué 32 fois; cette difformité existait 20 fois aux deux mains, 8 fois à la main gauche et 4 à la droite. Assez souvent l'ectrodactylie siége aussi aux pieds. Nous en avons trouvé 5 cas. Un seul doigt manque rarement. Plus souvent il y a absence simultanée de plusieurs doigts.

*Variétés anatomiques.* Dans la plupart des cas les doigts seuls manquent. Le métacarpe participe cinq fois à la difformité; tantôt un, tantôt deux, tantôt les cinq métacarpiens manquent. Le carpe a présenté cinq fois l'absence de quelques os.

Le plus souvent alors le pouce et l'auriculaire, placés aux deux extrémités de la série, présentent une certaine analogie avec une pince. On donne à cette difformité le nom de pince de homard, comme on peut le voir dans les obs. 78, 79, 80, 81 et dans la suivante.

Obs. 67. — 1869, 12 février. Une petite fille âgée de 11 mois porte à l'extrémité de chacun des membres les deux doigts extrêmes (pouce et petit doigt) seulement qui constituent une *pince de homard* à branches mobiles. Aux membres supérieurs, le pouce et l'auriculaire sont normaux. Les métacarpiens correspondants sont rudimentaires et s'articulent directement avec les os de l'avant-bras sans intermédiaire de carpe (du moins perceptible à la palpation) (obs. communiquée par M. Guéniot).

On voit rarement une main comme celles que présenta M. Giraldès en 1867 à la Société de chirurgie. Il y avait quatre doigts, le médius manquait, et la division entre l'index et l'annulaire était profonde (fig. 11).

Tantôt les têtes arrondies des métacarpiens persistent et on les sent entre les doigts, tantôt on a de la difficulté à les trouver. Ces os sont souvent comme atrophiés.

*Absence du pouce.* Nous avons vérifié neuf fois l'exactitude

de la conclusion de M. Davaine (1), que *l'absence congénitale du radius entraîne celle du pouce et de son métacarpien.* M. le Dr Larcher avait été conduit de son côté à cette conclusion dès 1827. Mais sa publication est postérieure à celle de M. Davaine. M. Larcher (2), dans une note lue à l'Académie de médecine, le 30 mars 1863, pour faire ressortir cette loi de coïncidence communique une observation et rappelle trois cas semblables observés pendant son internat à la Maternité de Paris. Dans les neuf cas que nous avons rencontrés et qui constituent les observations n° 68 et de 70 à 77 inclus, nous avons constaté cinq fois l'absence complète du radius : quatre fois les deux pouces ont manqué avec les deux radius.

Nous ne trouvons qu'une exception à cette loi, celle que nous fournit l'observation de M. Wentzel Gruber de Saint-Pétersbourg. Dans un cas où le radins manquait, on trouvait les cinq doigts (3).

Quatre fois toute la colonne osseuse manquait, y compris le scaphoïde et le trapèze, et une autre fois la même colonne osseuse manquait, moins le trapèze. Dans ce dernier cas, la main du côté opposé présentait la même difformité, et de plus tous les os du carpe manquaient, moins le pisiforme, le pyramidal et l'os crochu. Nous rapportons ici cette observation de M. Sylvester (4) :

Obs. 68. — Un enfant du sexe masculin a le bras droit ainsi conformé : la main est fléchie et dans la pronation, elle n'a que quatre doigts, pas de pouce. La dissection démontre l'absence du radius, du scaphoïde et du premier métacarpien. Les muscles pronateurs, supinateurs, fléchisseurs et extenseurs sont absents, de même que l'artère radiale. Au bras gauche, la paume de la main regarde la partie postérieure de l'avant-bras. Il n'y a que deux doigts, l'annulaire et l'auriculaire.

(1) Comptes-rendus de la Société de Biologie, 1re série. T. II, p. 39 ; Paris, 1850.

(2) Études physiologiques et médicales sur quelques lois de l'organisme ; Paris, 1868.

(3) Archiv. de Virchow. Vol. XXXII, p. 211 ; Berlin, 1865.

(4) Med. chir. Transac., vol. LXI, p. 73. 1858.

Le radius n'existe pas. Les os du carpe sont : le pisiforme, le pyramidal et l'unciforme. Les deux doigts ont des phalanges et leurs muscles sont normaux.

Dans les cas que je viens de mentionner, il n'est pas question d'anomalies viscérales quoiqu'on ait fait l'autopsie du cas qui est le sujet de l'obs. 68. Celui de M. Cruveilhier s'est présenté chez un hémimèle.

Dans l'observation de M. Dolbeau (obs. 97) il y avait un pouce flottant, fixé par un petit pédicule, et absence du premier métacarpien. Il n'est pas question du radius. Déjà en 1841 cette loi de coïncidence entre l'absence du pouce et celle du radius avait été formulée par M. Otto (1).

Dans les archives de M. Virchow, en 1867, nous trouvons les conclusions générales formulées par M. Gruber (2).

1. L'absence partielle du radius est plus rare que l'absence totale.

2. Quand cette absence est partielle et ne siége que d'un côté, on trouve l'autre bras tantôt bien conformé, tantôt difforme.

3. L'absence partielle siége tantôt à gauche, tantôt à droite, mais jusqu'à présent on ne connaît aucun cas double sur le même individu (3).

4. L'absence partielle siége toujours en bas (4).

5. Il y avait toujours quelques complications par défaut sur le même bras. Tantôt il manquait une partie de l'humérus, tantôt quelques os du carpe, tantôt le métacarpien et les phalanges du pouce.

Les observations suivantes de 69 à 77 sont des exemples d'absence de radius ayant entraîné celle du pouce.

(1) Monstrorum sexent. descript. anatom. Tabl. XVII, p. 130 et XVIII, p. 2. Breslau, 1841.

(2) Arch. de Virchow, vol. XL, p. 434. Berlin, 1867.

(3) Nous avons rencontré 4 cas doubles.

(4) Dans la plupart de nos observations le siége précis n'est pas indiqué. Dans le cas de M. Cruveilhier, il s'agit des 5/6 inférieurs.

Obs. 69. — Meckel cite (in Archives de Virchow, 1826, p. 36) une absence du pouce, du métacarpe et du carpe, et de la partie inférieure du radius du côté gauche.

Obs. 70. — 1828. Novembre. M. Cruveilhier présente un hémimèle dont le membre supérieur ne possède que les quatre derniers doigts.

Les 5/6 inférieurs du radius manquent également. (Soc. Anat.)

Ob. 71. — 1859. M. Rombeau parle d'une main bot radiale. Le pouce est absent. Les os qui manquent sont le radius, le scaphoïde, le trapèze, le premier métacarpien et les deux phalanges du pouce.

Les parties molles offrent des anomalies qui sont déterminées par l'absence des os. Le sujet est bien conformé. (Soc. Anat.)

Obs. 72. — 1864. M. Swagmann de Groeningen observe un enfant de 9 mois qui n'avait pas de pouce, des deux côtés. — La main droite forme avec l'avant-bras un angle aigu ; la paume de la main, par une flexion exagérée, touche l'avant-bras et regarde son bord interne. L'extension de la main est difficile et les doigts sont très-peu mobiles.

A la main gauche, plus libre, l'index avait des mouvements d'abduction et d'adduction tels qu'il jouissait, jusqu'à un certain point, des propriétés du pouce.

L'enfant mourut de pneumonie : à droite on ne trouva pas de radius, il existait à gauche un radius rudimentaire (1).

Obs. 73. — 1864. M. Stricker de Dortmund parle d'un enfant de 4 mois, chez lequel le radius manquait à droite et à gauche. Les os du carpe s'articulent avec l'extrémité inférieure du cubitus, pourvu d'un apophyse styloïde très-développé. Les 4 doigts sur chaque main ont une longueur à peu près égale (2).

Obs. 74. — 1867. M. Wentzel Gruber observe un fœtus né à terme, chez lequel le radius manquait en partie des deux côtés.

Le pouce, le métacarpien et les deux os correspondants du carpe étaient absents (3).

Obs. 75. — 1816. Otto, de Breslau, publie le cas d'un enfant qui n'a ni auriculaire ni annulaire à la main droite, ni la partie correspondante de la paume de la main.

(1) Arch. de Virchow, 1864, p. 529.
(2) Archiv. de Virchow, 1864, page 529.
(3) Arch. de Virchow. 1867, vol. XL.

Les trois autres doigts ont leur volume normal, mais l'index et le médius sont réunis, par une palme cutanée très-mince. De plus ces deux doigts sont fortement fléchis et ne peuvent être étendus à cause de la rétraction de la peau (1).

Obs. 76. — 1816. Otto, de Breslau, observe un enfant qui présente une absence congénitale des quatre premiers doigts de chaque main. L'auriculaire seul existe avec sa conformation normale. — Le poignet et la paume de la main sont normaux. Mais cette dernière est comme rosée sur le bord où devraient se trouver les quatre doigts. On observait la même difformité aux orteils. Ces anomalies n'étaient pas héréditaires (2).

*Absence des autres doigts.*—Le doigt auriculaire manque rarement. Nous n'en avons trouvé que 5 cas sur 37 et encore faut-il ajouter que ce doigt était représenté deux fois par les deux premières phalanges. Dans les 3 autres cas, l'absence de l'auriculaire coïncidait avec celle de tous les doigts de la main y compris le pouce, variété de difformité que nous avons rencontrée 2 fois sur 37.

*Hérédité.*—L'hérédité n'a été observée que dans 5 cas. Dans les autres, il est à remarquer que les observations n'en font pas mention. Nous rappellerons ici l'histoire de Victoire Barré, que nous citerons en parlant des causes et nous montrons de suite l'observation suivante, assez remarquable sous le rapport de l'hérédité qui ne peut être l'objet d'un doute.

Obs. 77. — 1868. Le Dr Kellie (3) cite le cas de deux enfants chez lesquels le pouce seul est parfait. La première phalange de chacun des autres doigts existe seule dans les deux mains. L'annulaire de la main gauche possède deux phalanges. Les ongles sont absents. Des anomalies plus ou moins analogues avaient existé dans cette famille depuis neuf générations.

Il est à remarqner que l'on rencontre cette ectrodactylie

(1) Seltene Beobachtungen zür Anat. Phys. und Pot. 1816, p. 58.

(2) Seltene Beobachtungen zür Anat. Phys. und Path. 1816. p. 58.

(3) The Edimburgh med. and surg. Journal, 1808, p. 252.

bien plus souvent chez l'homme que chez les animaux. J. Geoffroy Saint-Hilaire (1) dit qu'il ne connaît que deux exemples authentiques de ce genre de difformités chez les animaux sans complication de monstruosités. Il a observé la patte d'un chien et celle d'un pigeon qui étaient ainsi difformes.

En 1849 (2) M. Brown-Séquard à propos d'un triton polydactyle présenté à la Société de Biologie par Rayer rappelle que l'année précédente il a présenté à la Société une grenouille ectrodactyle qui n'avait qu'un doigt aux membres postérieurs au lieu de cinq. Il a vu plusieurs fois la même difformité.

*Doigts rudimentaires.* — Nous avons 5 observations qui parlent de doigts restés à l'état rudimentaire. On ne trouve plus que de petits bourgeons plus ou moins développés et séparés par de petits sillons.

*Doigts incomplets.* — Chez sept individus, parmi nos observations, une ou deux phalanges manquaient. Cette absence peut se rencontrer sur plusieurs doigts à la fois.

Les observations suivantes de 78 à 81, y compris celle qui porte le n° 67, sont des exemples de mains en forme de pinces de homard.

Obs. 78. — M. Cruveilhier a vu une main qui n'avait que l'auriculaire et le pouce (3).

Obs. 79. — Geoffroy Saint-Hilaire père a vu, à Caen, un jeune Égyptien dont la main droite n'avait que trois doigts, un pouce et un auriculaire bien conformés, et un index rudimentaire. La main gauche avait tous ses doigts.

Obs. 80.— 1859. M. Launay cite le cas d'un individu qui, à la main gauche, présente un lien fibreux qui étreint la base d'une tumeur offrant le volume d'un pois, situé au bord phalangien du métacarpe entre le pouce et l'auriculaire. Il n' y a pas trace d'autres doigts. Les orteils sont réunis et palmés. (Soc. anat.)

Obs. 81. — 1861. M. Morel-Lavallée (4). H. C..., saltimbanque, entre à l'hôpital Necker.

(1) *Loc. cit.* p. 680.
(2) Soc. de biol., t. I.
(3) Cité par Bérard, dict. en 30 vol. V. Main.
(4) Soc. chir.

Les deux mains ne sont représentées chacune que par deux doigts qui simulent parfaitement les pinces d'une écrevisse; la division comprend tout le métacarpe jusqu'au carpe exclusivement.

Le squelette des deux métacarpiens est normal; il est garni des parties molles des éminences thénar et hypothénar.

Il exécute avec ces pinces les mouvements les plus variés avec une rapidité et une facilité surprenantes; il peut même, avec la pince droite, tenir une plume et écrire, mais les mouvements d'écriture ne se passent pas selon les règles dans les articulations métacarpo-phalangiennes; ils s'accomplissent par des déplacements en totalité du carpe et de l'avant-bras. La main gauche paraît formée par le pouce et l'annulaire; la droite par le pouce et l'auriculaire.

Aux pieds les lésions sont moins profondes.

Nous ajoutons à cette série d'observations, pour les compléter, quelques cas, sans date, indiqués par les auteurs.

Citons un certain nombre de cas d'ectrodactylie qui se distinguent par des caractères différents de ceux des précédents :

Fig. 10. — Ectrodactylie.

Obs. 82. — 1573. Paré cite l'observation d'un ectrodactyle de la main droite avec phocomélie et hémimélie abdominales. Il n'existe que deux doigts à la main droite. L'enfant est âgé de 9 ans. L'observation ne donne pas d'autres détails relativement aux doigts. (Debout, Vices de conformation des membres. 1863, p. 86.)

Obs. 83. — 1827, décembre. M. Blandin présente un hémi-

mèle offrant à la main du côté difforme trois métacarpiens et deux doigts. (Société anat.)

Obs. 84. — 1836. Dr Bordet (1). Bécard, mort à Bicêtre en 1835. Phocomélie thoracique à gauche. Dans la main, du même côté, le carpe était composé de cinq os, le semi-lunaire manque et le pisiforme ne fait qu'un avec le pyramidal ; dans la seconde rangée on trouve le trapèze, le trapézoïde et le grand os, qui est beaucoup plus volumineux que d'habitude. Le métacarpe n'est formé que par trois os ; les métacarpiens du médius et de l'annulaire sont normaux, le cinquième manque et le petit doigt se trouve placé à l'angle droit sur la première phalange de l'annulaire qui leur est commune ; le premier métacarpien est large, aplati et formé par la fusion de deux de ces os. Son extrémité digitale se bifurque et va s'articuler avec les premières phalanges du pouce et de l'index.

Obs. 85. — 1849, juin. M. Houel présente un fœtus avec encéphalocèle et anomalies multiples au tronc et aux membres. Il n'existe au poignet qu'un doigt bien conformé.

La mère, accouchée à huit mois et demi, avait été effrayée au septième mois de la grossesse. (Soc. anat.)

Nous relatons cette circonstance pour montrer avec quelle facilité on se laisse envahir quelquefois par certaines croyances populaires. Comment se peut-il qu'une frayeur puisse avoir une action au septième mois de la grossesse sur l'arrêt de formation des doigts qui sont déjà complétement développés, sur une hernie du cerveau lorsque les parois crâniennes sont déjà si solides.

Obs. 86. — 1855. Jarjavay. On apporte dans le service de ce chirurgien aux Enfants-Assistés un garçon d'un mois : tous les doigts de la main droite sont avortés, ils sont réduits à la phalange unguéale. Jarjavay a disséqué la main de cet enfant, il n'a trouvé dans les doigts qu'un rudiment osseux de dernière phalange. (Debout, *loc. cit.* p. 76.)

Obs. 87. — 1855. M. Josias présente la main gauche d'un enfant mort dix minutes après sa naissance. Le carpe seul existe. Absence des métacarpiens et des phalanges. Les doigts sont re-

(1) Debout. Vices de conformation. 1863.

présentés par de petits tubercules charnus portant l'empreinte des ongles, tenant à la peau qui recouvre le carpe par de petits pédicules de quelques millimètres de longueur. (Gaz. des Hôp., 1855.)

Obs. 88. — 1856. M. Panas présente une petite fille de quatre mois, ayant deux kystes dans chaque ovaire et les mains complétement privées de doigts qui sont remplacés par de petits mamelons cutanés. (Soc. an.)

Obs. 89. — H. Scoutteten (1), médecin de l'hôpital militaire de Metz, rapporte le cas suivant : Un maçon bien conformé fait une chute à l'âge de 25 ans et est atteint de profondes blessures aux pieds et aux mains.

Son fils, Louis, vient au monde avec un seul doigt à chaque main et deux orteils à chaque pied, le premier et le dernier.

Louis Froche a eu quatre enfants difformes qui sont morts en bas âge ; son fils aîné, bien conformé, n'a eu qu'un seul enfant bien conformé. L'autre enfant de Louis est Marguertiè, qui a été observée à l'âge de 47 ans. La main droite n'a qu'un seul doigt, l'indicateur. La main gauche en a deux, l'auriculaire et l'annulaire, réunis dans toute leur longueur. Chaque pied n'a que deux orteils courbés en dedans à la façon des serres du crabe et pouvant saisir les objets avec force. — Elle se marie avec un homme bien conformé et a 4 enfants.

L'aîné est bien conformé.

Le second n'a que deux doigts, l'annulaire et le médius. A la main gauche, ils sont réunis dans toute leur longueur; à la main droite, ils ne sont accolés que dans la longueur de la première phalange. A partir de l'articulation avec la seconde, les extrémités des doigts divergent. — On ne trouve sur chaque pied que le gros et le petit orteil.

Une petite fille n'a que trois doigts à la main droite et ce sont l'indicateur et le médius qui manquent complétement. Sur la main gauche on ne voit que le pouce et l'auriculaire; et sur la phalange du pouce, une saillie indiquant un doigt surnuméraire avorté. Même difformité au pied que chez les autres membres de la famille.

La dernière petite fille, âgée de 18 mois, hydrocéphale, rachitique, n'a ni pouce, ni index à la main droite et l'annulaire n'est

(1) Moniteur des Hôpitaux, 1857, p. 2024.

représenté que par une phalange accolée à la première phalange de l'auriculaire. La main gauche ne porte que l'auriculaire et la première phalange de l'index. On ne trouve encore à chaque pied que le premier et le dernier orteil.

Obs. 90. — M. le Dr Arnault (1) envoie à l'Académie de médecine un fœtus monstrueux, appartenant au genre nosencéphale.

Les mains présentent des anomalies limitées aux doigts. L'auriculaire, l'annulaire et le médius gauches n'ont que la première phalange. A droite, le petit doigt seul est réduit à la première phalange. Les deux derniers orteils du pied droit sont palmés et paraissent se confondre en un seul.

Obs. 91. — 1861. Le Dr Morisse, de Monfort (Gers), communique à la Société de médecine de Toulouse l'observation d'un monstre syrénomèle et notencéphale présentant trois doigts à chaque main (2).

Obs. 92. — 1861. Dr Friedinger (Société médicale de Vienne). La main droite d'un enfant avait cinq doigts possédant chacun trois phalanges et tous les cinq étant dans une position parallèle, de telle façon que le pouce de cette main était absent. La main gauche avait aussi cinq doigts avec trois phalanges, et de plus le rudiment d'un pouce. Un autre enfant présentait la même anomalie. (Medical Times et Gazette, 1861, vol. II, sept. 7, p. 251).

Obs. 93. — 1861. Le Dr Thompson, de Londres, opère à University College Hospital, une petite fille qui présentait l'absence d'une phalange sur deux doigts de la main droite. Les ongles étaient normaux, mais sur l'extrémité de ces doigts, au delà de ces ongles on trouvait un renflement.

A la main gauche l'index rudimentaire est implanté sur la base du médius.

Les pieds offraient une difformité semblable.

On ne trouve rien du côté de l'hérédité. (The Lancet, 1861, vol. II, p. 11.)

Obs. 94. — 1861. M. le Dr E. Duchesne (3) présente à l'Aca-

(1) Gaz. méd., 1858.

(2) Société de médecine, chirurgie et pharmacie de Toulouse, p. 54.

(3) Gaz. des hôp., p. 288. Année 1861.

démie un fœtus de 8 mois mort-né, avec main bot, absence complète de pouce et quatre doigts seulement.

Obs. 95. — Ectromélie bi-abdominale avec ectrodactylie. L. Vilbecey, âgé de 34 ans, né au Puy-de-Dôme, présente à la main gauche trois doigts seulement, le pouce, le médius et l'annulaire, ces deux derniers adhérents jusqu'aux ongles. (Debout.)

Obs. 96. — Garçon de 7 ans. A l'extrémité de ce qui existe du membre supérieur droit on constate deux appendices : l'un supérieur, de 3 centimètres 1/2, ayant deux phalanges comme le pouce, l'autre inférieur, sans trace de squelette à l'intérieur, semblant être le rudiment des parties molles de la main ; il mesure 2 centimètres.

L'appendice qui termine le tronçon du membre gauche est unique ; il présente l'aspect d'un long doigt et on a pensé que le cubitus avorté entre pour 1/3 dans le squelette de ce doigt qui mesure du coude à l'extrémité de l'ongle 12 centimètres. (Debout, *loc. cit.*, p. 66.)

Obs. 97.—1864. M. Dolbeau publie une observation d'absence du premier métacarpien avec pouce flottant.

Petite fille de 4 ans et demi ne présentant pas d'autre vice de conformation.

On voit que le premier métacarpien manque et que le pouce est situé sur la partie externe de la main. Ce pouce ne tient au reste du membre que par un petit pédicule mince et résistant, il en résulte que ce doigt est flottant, les deux phalanges sont bien conformées, la dernière porte un ongle bien fait et quelques petits poils de duvet.

On l'enlève d'un coup de bistouri, et dans la petite plaie on trouve une artère assez volumineuse qui nécessite une ligature.

Pansement à l'eau froide. Guérison en cinq jours.

*Examen de la pièce.* L'instrument n'a rencontré qu'un petit cordon fibreux de 3 millimètres de diamètre, auquel succède un renflement qui n'est autre chose que l'extrémité inférieure du deuxième métacarpien.

L'articulation métacarpo-phalangienne est normale. Il en est de même de celle qui réunit les deux phalanges, qui elles-mêmes sont bien conformées.

(1) *Bull. gén. de thérap.*, t. LXVI, ann. 1864.

Pas de gaînes tendineuses, pas de fibres musculaires. La peau, le tissu cellulaire, voilà la composition de ce pouce imparfait.

Quant aux vaisseaux, ils consistaient en une artère et une veine collatérale interne du doigt. On trouvait également un seul nerf, mais d'une ténuité remarquable.

Obs. 98. — 1867. M. Giraldès présente à la Soc. de chirurgie une ectrodactylie des deux mains, dont nous donnons le dessin. (fig. 11) (*Soc. chir.*).

Fig. 11. — Ce dessin, qui représente l'une des mains, nous a été communiqué par M. le baron Larrey.

Obs. 99. — 1868. T. (de Montesson), enfant présentant un seul doigt à chaque main, le pouce, et un seul os à chaque avant-bras paraissant être le radius, avec flexion sur le bras en arrière et fausse ankylose.

(*Soc. chir.*) Communication de M. le baron Larrey.

Obs. 100. — 1869. Communication de M. le Dr Guéniot.

Garçon paraissant né à terme, d'un développement ordinaire. La main gauche est privée du pouce et de l'indicateur. Les trois derniers doigts sont normaux. Sur le bord radial de cette main on ne remarque aucun mamelon, aucune cicatrice; toutefois, sur la face palmaire, il existe près du bord radial un rudiment d'éminence thénar.

Nul autre vice de conformation.

Nous ajoutons à cette série d'observations pour la compléter quelques cas sans date, indiqués par les auteurs.

Obs. 101. M. Nélaton, dans son *Traité de pathologie*, cite un cas d'ectrodactylie observé dans le service de M. Briquet. Il n'y avait à la main gauche que quatre doigts y compris le pouce.

Obs. 102. Bartholin a vu chez un monstre avec éventration quatre doigts à la main droite et deux à la gauche. Les orteils du pied droit étaient fusionnés, il n'y en avait pas à gauche. (J. Geoffroy Saint-Hilaire, *loc. cit.*)

Obs. 103. Le Dr Le Roy des Barres a déposé au Musée Dupuytren une pièce d'ectromélien adulte. A droite le membre supérieur est très-court et ne présente que trois doigts. Il est moins court à gauche et n'a que deux doigts.

Obs. 104. Mauriceau parle d'un fœtus qui n'avait pas de pouce (cité par Bérard, art. *Main* du Dict. en 30 vol.).

Obs. 105. J. Geoffroy-Saint-Hilaire (1) a réuni les observations rares de cette difformité dans lesquels il n'existe pas d'autre vice de conformation.

Obs. 106. Heitbrecht a observé, dans un cas, l'absence simultanée, aux deux mains et aux deux pieds, de quelques doigts, de quelques métacarpiens et métatarsiens, enfin de quelques os du carpe et du tarse.

Obs. 107. Bartholin parle d'un homme de 26 ans n'ayant aux mains que deux doigts et le rudiment d'un troisième.

Obs. 108.—1770. Morand, (Mémoires de l'Académie des sciences) a vu une jeune fille n'ayant à la main que le pouce, et dont la sœur présentait trois doigts surnuméraires.

Béchet (Thèse de Paris 1829) a cité plusieurs cas d'ectrodactylie simple.

Obs. 109. Geoffroy-Saint-Hilaire (2) a vu à Caen un homme dont la main gauche, séparée du coude par un petit intervalle, se terminait par deux doigts distincts se mouvant librement. Le doigt externe était normal, l'interne se terminait par deux phalanges onguéales et deux ongles. Le bras, du côté droit, se terminait par cinq doigts, mais le coude était ankylosé, et le pouce ne renfermait qu'une phalange onguéale dépourvue de mobilité.

M. Martin-Saint-Ange a communiqué à M. Geoffroy-Saint-Hilaire un cas analogue.

(1) *Loc. cit.*
(2) *Loc. cit.*

MOUVEMENTS DES DOIGTS DANS L'ECTRODACTYLIE.

Il est curieux de voir à quel degré d'adresse parviennent les doigts persistants chez les ectrodactyles. Qu'y a-t-il d'étonnant à cela lorsqu'on se rappelle quelle peut être l'adresse des orteils chez les individus atteints d'absence congénitale des bras? Tout le monde connaît l'histoire de César Ducornet, ce fameux ectromèle dont les orteils jouaient le rôle des doigts avec une admirable perfection, et qui exerça pendant longtemps la profession de peintre ; de même que celle de ce peintre que l'on rencontre souvent dans les galeries du Louvre où il copie les chefs d'œuvres des grands maîtres. Qu'il était surprenant aussi cet homme dont A. Paré nous rapporte l'histoire ! Il était privé de ses deux bras et cependant avec ses pieds, il mangeait, buvait, jouait aux cartes et aux dés (1).

Si nous avons cité ces exemples, c'est pour montrer que les doigts des ectrodactyles sont très-agiles, très-souples, au point qu'avec deux ou trois doigts ces individus se livrent aux travaux manuels les plus délicats. Il est évident qu'un obstacle quelconque, tel que palmature, fusion des doigts, apporte un certain embarras dans l'exécution des mouvements.

*Dans les autres difformités*, les mouvements des doigts présentent très-peu d'intérêt. Nous n'en parlerons pas, ce serait répéter ce que nous aurons occasion de dire dans les descriptions.

## TROISIÈME ESPÈCE.

### **Doigts courts** (*Brachydactylie*) (2).

Nous placerons dans cette catégorie toutes les observations qui se rapportent aux doigts dépourvus de une ou de deux phalanges. Cette absence de phalanges détermine le raccour-

(1). A. Paré, édit. Malgaigne, t. III, p. 23.
(2) De βραχυς court δακτυλος doigt.

cissement des doigts, ce qui n'est pas une atrophie à proprement parler. Les cas dans lesquels nous avons trouvé des doigts plus petits que normalement, mais possédant leurs phalanges, ont été disséminés dans les autres espèces, attendu qu'ils coïncident toujours avec un autre vice de conformation.

L'absence d'une ou de deux phalanges se montre rarement. Nous n'avons pu en recueillir que six observations. L'une d'elles est remarquable en ce qu'elle occupait tous les doigts et que cette difformité était héréditaire (1). Dans ces observations, on voit que l'absence de quelques phalanges coïncide avec d'autres vices de conformation.

Lorsque la difformité est uniquement constituée par l'absence de phalanges, les doigts sont plus courts, mais leurs mouvements sont normaux. Si ce vice de conformation accompagne la syndactylie ou une autre difformité, la gêne des mouvements est en rapport avec l'anomalie prédominante.

Il est assez fréquent de trouver l'absence d'une phalange dans les doigts surnuméraires, principalement lorsque ce doigt, du reste assez bien conformé, se trouve en dedans de l'auriculaire.

Obs. 110. — 1828. Ménière. Dame âgée de 50 ans, présente à la main droite le médius formé de deux phalanges. L'ongle est régulier. Ce doigt est plus mince et plus court que l'auriculaire.

Dans ce doigt difforme, la première phalange est égale à celle des autres doigts. La deuxième étant beaucoup plus courte, il semble que la phalange manque.

(Arch. de médec. 1re série, n° 16, p. 378.)

Obs. 111. — 1850. M. Gubler présente à la Société de biologie un individu qui offre un vice de conformation des mains et des pieds. Brièveté des deux dernières phalanges de tous les doigts, surtout des onguéales, il existe une membrane intergiditale entre le médius et l'indicateur. Les deux mains sont semblables, (Gazette médicale, 1850, p. 636.)

Obs. 112. — 1052. M. Chassaing cite l'histoire de deux en-

(1) Voy. Hérédité, obs. Duforet.

fants ayant une difformité de l'index. La mère présentait la même difformité résultant d'un panaris. Auparavant elle avait eu plusieurs enfants bien conformés. (Gazette méd., page 822.)

Obs. 113. — 1852, août. M. Blin présente des anomalies multiples, parmi lesquelles on trouve à la main gauche : phalange onguéale du pouce raccourcie ; l'auriculaire n'ayant que deux phalanges. Son métacarpien est plus long que les autres. Même difformité à droite.

Deux pieds bots varus équin ; les orteils n'ont que deux phalanges ; anomalies musculaires nombreuses. (Société anat.)

Obs. 114. — 1861. *The Lancet* (vol. II, page 11). Le Dr Thompson, de University college hospital London, publie un cas de doigt rudimentaire.

Une petite fille présente l'absence d'une phalange de deux doigts de la main droite. Il existait une hypertrophie de la pulpe de ces doigts au delà de l'extrémité libre de l'ongle.

L'index de la main droite était rudimentaire et s'implantait sur la base du médius. Tous les doigts difformes furent enlevés. Il y avait une difformité semblable aux orteils.

Rien du côté de l'hérédité.

## QUATRIÈME ESPÈCE.

### ***Doigts longs*** (*Macrodactylie*) (1).

Ce groupe comprend tous les vices de conformation caractérisés par l'augmentation du nombre des phalanges d'un ou de plusieurs doigts.

Ce vice de conformation doit être extrêmement rare; nous n'en avons trouvé que deux exemples. L'un est dû à Columbus (2), qui dit à l'article *Doigt* de son anatomie avoir vu un sujet portant quatre phalanges sur un doigt. Le deuxième exemple a été présenté par M. P. Dubois à l'Académie de médecine en 1826.

Obs. 115. — Un enfant présente six doigts à chaque main

(1) Μακρος long, δακτυλος doigt.
(2) De Re anatomica, p. 485.

avec syndactylie. Le pouce avait trois phalanges et une longueur égale à celle des autres doigts. Le père de cet enfant était né pareillement avec six doigts aux mains et six orteils aux pieds (1).

De plus, nous avons cité plus haut, d'après M. Foltz, trois exemples de pouces ayant trois phalanges. Dans un cas, l'un de ces pouces a été pris pour un index surnuméraire.

## CINQUIÈME ESPÈCE.

### **Doigts déviés** (*Clinodactylie*) (2).

La déviation congénitale des doigts est beaucoup plus rare que la plupart des vices de conformation que l'on rencontre sur ces organes. Cette déviation peut être palmaire, dorsale ou latérale.

1° La variété palmaire consiste dans une flexion plus ou moins considérable du doigt. En ce moment M. Mathieu, fabricant d'instruments, nous transmet la relation de cette anomalie sur un jeune garçon dont l'auriculaire de chaque main est à demi fléchi.

On ne sent pas de bride à la face palmaire du doigt que l'on ne peut parvenir à redresser.

2° La variété dorsale, plus fréquente peut-être, a été observée un certain nombre de fois. Les doigts sont renversés en arrière, tantôt au niveau des trois articulations des phalanges, tantôt au niveau des phalangines ou des phalangettes. Il est impossible de fléchir ces doigts; on ne sent pas ordinairement de bride sous la peau.

C'est à ce genre de malformation qu'il faut rattacher probablement les cas de luxation dont parle Chaussier (3), luxa-

(1) Archives de médecine, avril 1826.

(2) De κλινω j'incline, δαντυλος doigt.

(3) Malgaigne. Leçons d'orthopédie publiées par MM. Guyon et Panas, 1862.

tion en arrière des trois derniers doigts de la main gauche, et ceux de Bérard (1), qui a observé des luxations congénitales des deux dernières phalanges.

3° On posséde plusieurs cas de déviation latérale. Robert (2) a vu chez une petite fille de six ans une luxation congénitale de la phalangette de l'index, qui était déviée en dehors à angle obtus. Il était impossible de ramener la partie luxée en dedans.

On pouvait constater la même difformité chez le professeur Trousseau, dont la phalangette des deux doigts auriculaires était fortement déviée en dedans. Dans ces deux cas, comme dans les précédents, il était impossible de ramener la phalange dans l'axe du doigt.

L'observation du Dr Guéniot, que nous citerons en parlant de l'hérédité, est aussi un exemple de déviation des phalangines et des phalangettes des quatre doigts vers la face dorsale de la main.

M. Robert, dans le cas que nous avons cité plus haut, a constaté l'usure du point de la phalangine vers lequel la phalangette était inclinée, ainsi que la rétraction du ligament latéral du côté de l'inclinaison. D'après ce que nous savons sur la rétraction des tissus fibreux, nous pouvons supposer qu'il existe des altérations osseuses et fibreuses analogues dans tous ces cas de déviation.

Il est rare que ce vice de conformation s'observe à une seule main ; il est le plus souvent double.

## SIXIÈME ESPÈCE.

### ***Doigts adhérents***. (*Syndactylie*) (3).

Désignée aussi sous le nom de coalescence des doigts, la syndactylie ne se présente pas dans tous les cas avec des carac-

(1) Dict. en 30 vol., art. Main.
(2) Thèse de concours, 1851.
(3) συν avec, δακτυλος doigt.

tères identiques. Elle a été observée avec soin, et son étude a donné naissance à plusieurs méthodes opératoires.

Nous avons réuni 27 cas de syndactylie : cette difformité se montre assez fréquemment.

*Siége.* Elle affecte plus souvent les mains; cependant il n'est pas rare de l'observer en même temps aux mains et aux pieds. Sur les 27 cas, nous constatons qu'elle a existé onze fois aux deux mains. Ces onze cas sont ainsi répartis :

Il est remarquable que fréquemment le médius et l'annulaire des deux mains se trouvent pris en même temps, 5 fois sur 27.

Trois fois les quatre derniers doigts des deux mains ont été pris en même temps.

Quatre fois les cinq doigts ont été réunis sur les deux mains.

Une fois on a trouvé les trois derniers doigts réunis sur les deux mains.

Une fois on a trouvé l'annulaire et l'auriculaire adhérents.

Dans deux cas, l'anomalie n'était pas la même des deux côtés. Une fois il s'est trouvé à droite une adhérence entre l'index, le médius, l'annulaire et l'auriculaire et à gauche entre les deux derniers seulement. Dans l'autre cas, les cinq doigts étaient réunis à gauche, tandis qu'à droite c'étaient l'index, le médius et l'annulaire.

Six fois seulement sur 27 cas une seule main était difforme.

La main droite a été affectée deux fois; dans l'une le médiu et l'annulaire étaient adhérents; dans l'autre les trois dernier doigts.

A gauche, l'anomalie s'est montrée quatre fois; sur le médius et l'annulaire une fois; sur l'indicateur, le médius et l'annulaire une fois; enfin une fois sur les trois derniers doigts (1).

*Hérédité.* Il semble que l'hérédité soit moins fréquente que dans la polydactylie, car elle n'a été constatée que deux fois

(1) Il est à remarquer que le pouce reste souvent libre.

sur vingt-sept. Dans la plupart des cas, elle n'a pas été mentionnée.

*Complications.* Il est rare que la syndactylie accompagne les monstruosités, d'après les observations que nous publions. Rarement aussi elle se complique d'une autre difformité des doigts; on n'a constaté cette coïncidence que 4 fois : absence d'orteils, déviation d'un doigt, scissure de la main, bifidité de l'annulaire.

Lorsque les doigts des deux mains sont pris en même temps, on observe très-souvent la même difformité sur les deux pieds.

*Sexe.* 9 fois le sexe a été noté : 4 garçons et 5 filles.

**Caractères anatomiques de la syndactylie** (1).—La syndactylie est complète ou incomplète. Lorsqu'elle est incomplète, les doigts sont intimement unis dans toute leur longueur, et alors les parties constituantes des doigts sont distinctes ou bien elles sont confondues. Ces organes adhérents ont une une enveloppe cutanée commune. Dans quelques cas on remarque à peine un léger sillon qui indique leur point de séparation. Il est rare de voir le pouce réuni à l'index isolément.

Dans la syndactylie incomplète, deux doigts, rarement plus, sont unis par une membrane, un repli cutané, une palmature tout à fait analogue à la membrane interdigitale qu'on observe chez les oiseaux aquatiques (*doigts palmés*). Ce repli cutané est plus ou moins étendu. Tantôt il se porte de la racine des doigts à leur extrémité; tantôt il n'occupe que la moitié de la longueur du doigt, toujours du côté de la racine; car on peut le considérer comme un prolongement du repli cutané que l'on trouve dans l'espace interdigital (Fig. 12).

La largeur de ce repli est variable ; il a la forme du triangle dont le sommet correspond à l'espace interdigital. Ses deux bords s'insèrent sur les doigts correspondants, sa base libre

(1) On trouvera encore quelques détails à l'article *syndactylie accidentelle, adhérences vicieuses* où nous décrivons en même temps le traitement de la *syndactylie congénitale*

est concave. Ce repli est transparent et souvent, en le prenant entre le pouce et l'index, il est possible de faire mouvoir l'un

Fig. 12. — Doigts palmés (syndactylie).

sur l'autre les deux feuillets qui le constituent. On comprend que, si le repli cutané est très-étroit, les doigts étant peu écartés, ce repli ait une certaine épaisseur.

On trouve dans cette sorte de membrane interdigitale deux couches cutanées ordinairement dépourvues de poils, une couche mince de tissu cellulaire qui permet leur séparation, des vaisseaux et quelques filets nerveux. Au niveau de ses bords, cette membrane se divise en deux feuillets qui se portent sur les faces palmaires et dorsales des doigts correspondants dont on peut les décoller par dissection.

Le plus souvent les doigts palmés présentent une structure et un volume normal. Lorsqu'ils sont très-rapprochés, ils sont communément plus petits. Dans ces cas, il existe un ongle pour chaque doigt, mais tellement rapproché de l'ongle du côté opposé qu'ils sont confondus vers le bord.

La coalescence peut être tellement intime que les parties profondes des doigts se fusionnent et qu'il est impossible de les distinguer. C'est cette fusion qui a probalement fait dire à Bérard qu'il existe une variété de cette difformité par adhérence

osseuse. La fusion peut être telle que le membre se termine par un seul appendice très-volumineux recouvert d'un ongle gigantesque.

Dans l'observation de M. Lemaistre, l'arcade palmaire superficielle descendait au devant de la première phalange des doigts réunis.

La syndactylie ne s'observe pas seulement chez l'homme. On la rencontre dans la série animale et même dans les différents groupes des mammifères.

Obs. 116. — 1726. Bernier, chirurgien de Besançon, cite l'observation d'une femme accouchée d'une fille qui avait les cinq doigts et les cinq orteils confondus en un seul corps, et faisant le même volume que les doigts d'une main ordinaire. Tous les doigts confondus étaient recouverts à l'extrémité par un seul ongle. Une opération fut faite. (Voy. Traitement) (1).

Obs. 117. — 1727. J. Geoffroy Saint-Hilaire cite le cas d'un sujet palmé aux doigts et aux orteils (2).

Obs. 118. — 1761. Dessaix publie l'observation d'un nouveau-né, dont les mains ressemblaient à une tête d'oie. Les doigts réunis avaient la longueur ordinaire, et ils étaient recouverts par un seul ongle déformé (3).

Obs. 119. — 1772. Denis, chirurgien-major, voit un enfant qui n'avait que le pouce séparé, et tous les autres doigts adhérents entre eux. Cette difformité était congénitale et existait aux deux mains. Denis sépara les annulaires des médius, puis les indicateurs, et aurait continué ainsi sur les autres doigts si l'enfant n'était pas mort (4).

Obs. 120. — Le Dr Crisp cite un cas de doigt palmé chez un enfant âgé de 14 jours.

L'auriculaire, l'annulaire et le doigt medius sont palmés dans chaque main. La masse qui les réunissait était cartilagineuse

(1) Biblioth. méd. de Planque, t. XXIII, p. 643.

(2) Histoire de l'Académie des sciences; 1727.

(3) Journal de chirurgie et de pharmacie de Vandermonde, t. XIV, p. 275.

(4) Recueil d'observations de médecine des hôpitaux militaires; 1772, t. II, p. 564.

aux extrémités digitales. La séparation fut faite avec le bistouri, jusqu'aux jointures métacarpo-phalangiennes de la main droite. Guérison radicale en huit jours.

Opération de la main gauche un mois plus tard; succès complet (1).

Obs. 121. — 1847. Ph. Boyer a vu un nouveau-né avec les quatre doigts des mains réunis à des degrés variables (2).

Obs. 122. — 1848. *Doigts palmés.* Main dont les doigts sont palmés, présentée par M. Guersant. Les artères collatérales ont une bifurcation beaucoup moins élevée qu'à l'état normal, de sorte que, si on eût fait la section des palmes, on les eût blessées (3).

Obs. 123. — 1849. M. Broca présente les pièces d'un enfant ayant six doigts à la main droite, cinq à la main gauche; les quatrième et cinquième doigts, à droite, sont presque complétement palmés; tous les organes splanchniques sont normaux. L'anomalie des doigts porte sur le quatrième et le cinquième, qui sont palmés. L'annulaire interne est à peu près normal pour la grosseur, et son métacarpien est normal. Mais l'annulaire externe moins gros, moins long, est articulé à son extrémité supérieure, avec un petit os long de 1 centimètre, large de 5 millimètres, qui représente son métacarpien, uni au métacarpien normal par du tissu fibreux. Ce petit métacarpien se termine en pointe à ce niveau. Il n'offre aucune connexion avec les os du carpe. L'annulaire externe ne reçoit que des tendons des muscles fléchisseurs, et c'est leur bifurcation externe. Tous les autres muscles et la moitié des fléchisseurs vont à l'annulaire interne.

Les vaisseaux et les nerfs sont normaux. Mais les branches collatérales externes se rendent à l'annulaire externe, les branches collatérales internes à l'annulaire interne.

L'anomalie n'est donc pas constituée par un doigt surnuméraire, mais bien par la *bifidité de l'annulaire* (4).

Obs. 124. — M. Lemaistre présente un enfant dont les trois

(1) The Lancet, 1835-1836, p. 62.

(2) Boyer. Traité des maladies chirurgicales. Édit. Ph. Boyer, t. IV, p. 40; 1847.

(3) Bullet. de la Soc. chir., années 1848-49-50, p. 246.

(4) Soc. anat.; 1849.

derniers doigts sont réunis par un tissu cellulo-fibreux très-dense. C'est à peine si l'on sent la séparation des doigts dans le tiers supérieur. L'arcade palmaire superficielle descend sur ces doigts réunis (1).

Obs. 125. — 1850. M. Morel-Lavallée présente un cas de syndactylie chez un homme de 30 ans; cette réunion congénitale n'existe qu'entre le médius et l'annulaire de chaque main.

La réunion régnait dans toute la longueur des deux doigts à chaque main. Du côté droit, les deux doigts, d'ailleurs régulièrement conformés, avaient toutes leurs articulations libres et indépendantes. Ils n'étaient réunis que par une membrane formée de la double épaisseur de la peau ; les ongles eux-mêmes étaient isolés. Cette main a été opérée avec un succès complet.

A la main gauche, qui n'a pas été opérée, la difformité offre un degré de plus : les ongles, qui ont du reste leur forme naturelle, sont réunis dans toute leur longueur. Il y a également fusion entre les deux phalanges qui les portent. M. Morel se demande si les deux articulations sont en communication : il insiste sur la possibilité de cette extension de l'anomalie, qui compliquerait l'opération d'une double plaie articulaire. Mais rien ne permet d'éclaircir ce point. Cette fusion des deux phalanges terminales est comme le premier degré d'une fusion plus complète qu'on a vue régner entre toutes les phalanges de tous les doigts munis alors d'un seul ongle (2).

Obs. 126. — 1856. Verneuil cite le fait suivant, d'après M. Huguier. Un enfant est venu au monde avec les quatre derniers doigts à chaque main, palmés jusqu'à la racine de la phalange unguéale. Opération (3).

Obs. 127. — M. Didot, de Liége, a cité l'observation d'une fille avec les quatre derniers doigts de la main gauche, palmés jusqu'au milieu de la deuxième phalange Opération (4).

Obs. 128. — 1857. M. Fergusson opère, à King's College Hospital, un enfant chez qui on observait une adhérence congénitale de l'annulaire et du médius sur les deux mains (5).

(1) Soc. anat.; mai 1849.

(2) Soc. de biologie et Gaz, des hôp.; 1850, p. 6.

(3) Revue de thérapeutique médico-chirurgicale; t. IV, 1856.

(4) Bulletin de l'Académie de médecine de Belgique, t. IX, n° V.

(5) The Lancet, 1857, vol. I, p. 425.

Obs. 129. — 1857. M. Hilton, à Guy's-Hospital, observe un malade qui portait une adhérence congénitale du médius et de l'annulaire des deux mains. Les deux doigts sont de longueur égale (1).

Obs. 130. — 1857. M. Legendre observe, sur le cadavre d'un homme de 40 ans, une syndactylie des deux derniers doigts de chaque main, des deux derniers orteils gauches, et une absence du cinquième orteil droit. La syndactylie ne portait qu'au niveau de la première phalange (2).

Obs. 131. — 1857. M. Guersant a observé une syndactylie complète des pieds et des mains (3).

Obs. 132. — 1858. M. Cook, opère à Guy'sHosp. de Londres, un cas congénital de doigts palmés des deux mains sur une fille de 17 ans.

A la main gauche, le petit doigt et l'annulaire sont unis par la peau. La main droite présente l'adhérence complète du deuxième et du troisième doigt, et partielle du quatrième et du cinquième doigt.

La séparation de l'index et du médius fut pratiquée avec succès; trois semaines plus tard, on sépara l'auriculaire et l'annulaire, mais il se produisit ensuite une tendance à la réunion qui nécessita l'application d'un corps étranger au fond de la plaie (4).

Obs. 133. — 1859. Le Dr Rombeau montre à la Société médicale du VIIe arrondissement un cas de syndactylie congénitale chez un garçon (5).

Obs. 134. — 1859. M. Michon présente à la Société de chirurgie un jeune enfant atteint de syndactylie congénitale du côté gauche (6).

Obs. 135. — 1859. Gaillard, de Poitiers. A..., âgé de 2 mois, est né avec une déformation congénitale des deux pieds et des deux mains. Ses parents des deux côtés sont bien portants. La mère a éprouvé une vive frayeur vers le sixième mois. La gros-

(1) The Lancet, 1857.
(2) Mém. de la Soc. de biologie; année 1857, vol. IX, p. 93.
(3) Soc. chir., oct. 1857.
(4) The Lancet, 1858, vol. I, p. 341.
(5) Gaz. méd., p. 18.
(6) Mon. des hôp., p. 314.

sesse a été laborieuse, compliquée de vomissements et de mouvements convulsifs. Examen du jeune malade le 1er août 1855.

*Main droite.* Le pouce est libre, le petit doigt libre, l'index semi-palmé avec le médius, le médius palmé avec l'annulaire. Ce médius est plus petit, plus court que les deux doigts voisins; on le dirait articulé sur la tête du quatrième os du métacarpe, et non sur celle du troisième. La première phalange de l'annulaire est doublée de volume et semble supporter deux doigts.

*Main gauche.* Elle est divisée par une grande scissure; d'un côté, le pouce normal est palmé avec l'index; la première phalange de cet index est normale; la deuxième, fixée sur la première, est renversée de telle sorte que ce doigt fait un Z, et plié sur lui-même va se cacher sous l'extrémité du pouce. De l'autre côté de la grande fente de la main se trouve le médius renversé; la deuxième phalange est luxée sur la première, et la troisième va se cacher sous le petit doigt. Le médius est semi-palmé avec le petit doigt L'annulaire est rudimentaire et ne consiste qu'en une première phalange, confondue avec celle du médius (1).

Fig. 13. Main droite.

Fig. 14. — Main gauche.

Obs. 136. — 1861. Un enfant de 20 mois entre chez Jobert, à l'Hôtel-Dieu, avec un adhérence du médius et de l'annulaire aux deux mains. Toutes les phalanges sont distinctes. (L'observation a été prise par nous-même).

Obs. 137. — 1861. Dans le service de M. Foucher, à Lariboisière, une jeune fille de 12 ans présentait une double réunion des doigts de la main gauche.

(1) Société de biologie, 12 nov. 1859.

Le petit doigt et l'annulaire de cette main gauche étaient complétement unis au moyen d'un repli cutané qui permettait un écartement d'un centimètre à l'extrémité des doigts, mais qui les maintenait étroitement appliqués l'un contre l'autre à leur racine. La même disposition existait entre l'annulaire et le médius; les autres doigts étaient libres (1).

Obs. 138. — 1862. Le Dr Delore publie dans la *Gaz. méd. de Lyon* une observation de syndactylie du pouce et de l'indicateur, avec opération.

Obs. 139. — 1863. M. Bérigny entretient l'Académie des sciences sur des cas de doigts palmés se reproduisant dans une même famille pendant plusieurs générations (2).

Obs. 140. — 1866. M. le Dr Guéniot nous communique l'observation suivante :

La main droite présente un index sinueux; le médius paraît manquer, mais il est accolé sous forme de doigt incomplet manquant de phalangette sur le côté de l'annulaire.

La main gauche présente une réunion du médius et de l'annulaire à leur racine; ces deux doigts sont, du reste, bien conformés.

Les deuxième et troisième orteils manquent; le gros orteil est dévié en dehors; les deux derniers orteils sont soudés jusqu'à la phalangette exclusivement. Ces difformités existent aux deux pieds. Ce garçon, qui a 20 mois, n'offre pas d'autres vices de conformation.

Obs. 141. — 1867. M. Fergusson, de Kings college hospital publie l'observation de doigts palmés chez un enfant. L'annulaire et le troisième doigt étaient réunis dans les deux mains (3).

Obs. 142. — 1869. M. le Dr Guéniot nous communique le cas suivant, observé dans son service.

Un enfant du sexe masculin, âgé de 3 jours, présente une adhérence de l'annulaire et de l'auriculaire de la main droite jusqu'à la phalangette. L'index et le médius sont réunis par une palmature qui remonte jusqu'au niveau de la deuxième phalange. Le pouce est intact.

Le crâne présente un léger degré, mais évident, d'asymétrie.

(1) Gaz. des hôp., 1861, p. 254.
(2) Gaz. méd., p. 745.
(3) The Lancet, vol. I, 1867, p. 425.

## § 7. — SEPTIÉME ESPÈCE.

### ***Doigts hypertrophiés*** (*mégalodactylie*) (1).

L'hypertrophie des doigts, comme celle des autres parties les membres, paraît avoir été observé beaucoup plus fréquemment à l'étranger, comme on peut s'en assurer par les observation qui suivent.

Nous possédons quatorze cas : les cinq premiers sont dus à les chirurgiens français, Foucher, MM. Chassagnac, Verneuil, Broca et Guersant. Dans l'observation peu détaillée de M. Verneuil, il semble que l'hypertrophie siége sur les parties profondément situées, ou plutôt que l'os soit malade.

Les quatre suivants ont été publiés avec plus ou moins de détails, par M. Curling. Quatre autres cas ont été publiés en Allemagne, et un autre à Saint-Pétersbourg, par le Dr Wulff.

Nous commencerons par présenter les observations d'hypertrophie ; nous nous réservons de les analyser ensuife.

Ob. 143. — 1850 (avril). M. Foucher présente un membre thoracique beaucoup plus gros que le droit. Le pouce, l'annulaire et l'auriculaire sont normaux ; l'index et le médius sont beaucoup plus gros et beaucoup plus longs ; médius, 13 centimètres ; index, 12 centimètres. Congénital ; parents bien constitués (Soc. an.)

Obs. 144. — 1856. M. Broca. Malade atteint d'éléphantiasis congénital du doigt auriculaire gauche. Tumeur molle, indolente, occupant la circonférence des première et seconde phalanges. Elle s'est accrue constamment (Gaz. des hôpitaux).

Obs. 145. — 1857. M. Guersant présente à la Société de chirurgie un enfant de 5 ans ayant un gonflement congénital considérable de l'auriculaire droit ; l'annulaire commence à s'hypertrophier. Il y a aussi un énorme gonflement de la paume de la main.

Obs. 146. — 1858. M. Chassaignac (2) présente un malade

(1) De μεγας grand et δαντυλος doigt.

(2) Bull. de la Soc. de chir., 28 avril 1858.

entré dans son service pour un abcès ganglionnaire de cause scrofuleuse.

Les deux membres du côté gauche sont ceux d'un individu de taille ordinaire; ceux du côté droit paraissent appartenir à un géant. Les diverses parties sont inégalement hypertrophiées. La main l'est beaucoup plus que le bras et l'avant-bras; sa moitié externe l'est plus que sa moitié interne. Le pouce, l'index et le médius sont relativement beaucoup plus longs et beaucoup plus volumineux que les deux derniers doigts. Le pied est plus hypertrophié que la cuisse et la jambe; le gros orteil énorme est relativement moins développé que les quatre derniers.

Les membres hypertrophiés ont trois fois plus de force que les autres; ils offrent des varices, et de plus des taches érectiles diffuses, de même que sur le côté gauche du thorax.

Obs. 147. — 1865. M. Verneuil donne à la Société de chirurgie le plâtre d'un vice congénital moulé sur la main droite d'un adulte.

Le premier métacarpien et la première phalange du pouce ont une épaisseur énorme. La dernière phalange du pouce est bifurquée; la branche interne, beaucoup plus longue que l'autre, a la forme d'un doigt ordinaire; la branche externe rappelle au contraire l'extrémité d'un pouce normal. Ces deux branches semblent fusionnées, et il n'existait que des mouvements rudimentaires entre ces phalanges terminales et celle qui les supporte. Le reste de la main était normal (Soc. chir., 21 nov. 1865).

M. Curling (1) publie les observations suivantes d'hypertrophie :

Obs. 148. — H....., 15 ans, maladive, née de parents bien constitués.

*Main droite.* — Index, médius et annulaire hypertrophiés, le médius, surtout, qui mesure 14 centim. de long sur 10 centim. de circonférence.

*Main gauche.* — Pouce, index et médius hypertrophiés. L'index est le plus gros des trois; sa mensuration donne : longueur, 10 centim. 1/4; circonférence, 10 centim. Tous les éléments de ces doigts sont également hypertrophiés.

Le médius de la main droite et l'index de l'autre, c'est-à-

(1) The Lancet, mai 1845, page 648.

dire les deux doigts les plus gros, sont fixés dans l'extension. Curling attribue l'absence de la flexion volontaire de ces deux doigts à l'insuffisance des fléchisseurs qui n'ont pas suivi le développement exagéré de ces doigts (1).

Obs. 149. — M. Curling mentionne aussi, d'après le professeur Owen, mais sans détails, le cas d'un enfant de 2 ans, chez lequel le médius de chaque main présentait deux fois la longueur et deux fois l'épaisseur de l'index voisin, qui avait les dimensions normales.

Obs. 150. — Le même chirurgien parle d'un moule qu'on lui a donné : c'est le moule de la main droite d'un Espagnol commandant d'un fort aux îles Philippines; elle présente l'hypertrophie congénitale de l'indicateur et du médius de la main droite. Le médius est énorme.

Ob. 151. — L'auteur décrit encore un moule de la main d'un adulte se trouvant dans le musée de King's College (London), dans lequel le médius est hypertrophié avec une légère inclison latérale.

L'auteur, après avoir insisté sur la rareté de cette difformité, mentionne deux autres cas publiés, l'un par M. Power (de Dublin), l'autre par le Dr John Reid.

Dans le premier cas, les doigts hypertrophiés étaient dans un état de déviation forcée; l'auteur pense que cette déviation est le résultat de la tension des tendons extenseurs des doigts, dont l'allongement n'a pas été proportionnel à l'augmentation de la longueur des doigts.

Obs. 152. — Wagner de Lemberg (2) signale l'hypertrophie de la main et des doigts chez un garçon de 18 ans.

Le pouce est un peu plus petit que normalement et séparé de l'index par une tumeur graisseuse. L'index mesure une circonférence de 6 pouces et demi; la troisième phalange est dans l'extension forcée; le médius présente une circonférence de 13 pouces un quart à sa base. Les quatrième et cinquième doigts hypertrophiés et palmés, avaient ensemble une circonférence de 14 pouces. Les veines dorsales de la main sont variqueuses; la main est mobile; elle pèse 12 livres. Les pulsations sont les

(1) Ce défaut de flexion ne tient-il pas plutôt à l'obstacle apporté par les tissus hypertrophiés?

(2) Schmidt's Jahrb. III. Suppl. 1842. S. 66.

mêmes aux deux mains. Ce garçon présentait en outre une diathèse lipomateuse.

Obs. 153. — 1861. M. F. Wulff, de Saint-Pétersbourg (1) décrit un cas d'hypertrophie. Homme, 32 ans, bien portant, hypertrophie du pouce, de l'index et du doigt médius de la main droite. Cette difformité est congénitale, mais elle a beaucoup augmenté avec l'accroissement du sujet. La main lourde et inutile souffrait du froid pendant l'hiver. Cette difformité tenait surtout à l'hypertrophie des os et du tissu cellulaire adipeux sous-cutané de la moitié radiale de la main.

Obs. 154. Le Dr Busch (2) rapporte un cas d'hypertrophie des doigts chez une fille âgée de 14 ans. C'était une hypertrophie égale des troisième et quatrième doigts. Le médius était moitié plus long que l'index qui était normal. Les mouvements étaient possibles. Il y avait de la congestion veineuse qui se montrait pendant l'inclinaison de la main en bas.

Obs. 155. Higginbotham (3) décrit un cas d'hypertrophie de l'extrémité supérieure gauche, chez une jeune fille de 6 ans et demi.

Le membre est long et gros comme chez un adulte de grosse taille. Le pouce, l'index et le médius sont fortement hypertrophiés. L'index est si long qu'il atteint jusqu'au mollet de l'enfant quand celui-ci est debout. Le petit doigt et l'annulaire sont normaux comme dans la main droite; aussi sont-ils mobiles et sensibles, tandis que les trois doigts hypertrophiés n'ont ni sensibilité ni mouvement. La mère dit que ce grossissement énorme existait déjà à l'époque de la naissance.

Obs. 156. Le Dr Klein (4) décrit un cas d'hypertrophie de l'index de la main gauche pour lequel il a pratiqué l'amputation. Cet index était long de 5 pouces et demi. La troisième phalange mesurait 14 lignes, et la deuxième 1 pouce : la première avait 1 pouce d'épaisseur ; la circonférence de la partie la plus hypertrophiée était de 4 pouces et demi. Le doigt était dirigé vers le bord cubital de la main, de sorte qu'il croisait le médius et l'annulaire. Toutes les articulations étaient mobiles.

(1) Petersb. Medic. Zeitscrift Bd. I. 1861, p. 281.
(2) Archiv. sur Klin. Chir. 1866, p. 178.
(3) Cas cité par Busch. Arch. f. Klin, chir., 1866.
(4) VIe vol. du Journal de Græfe et Walther

Il y avait une hypertrophie telle de l'articulation métacarpo-phalangienne que la désarticulation était des plus difficile.

Le Dr Wulff, de Saint-Pétersbourg, décrit en outre, dans son ouvrage, un cas de Rosenfeld, un de Legendre et un de Wagner (1).

En parcourant ces observations on est d'abord frappé du volume excessif que peuvent acquérir certains doigts. Nous citerons par exemple l'observation 150, de Wagner, dans laquelle il est dit que le médius avait treize pouces de circonférence à sa base.

Assez souvent cette difformité n'est pas limitée aux doigts et s'étend à une certaine portion ou à la totalité du membre, de telle sorte que celui-ci s'allonge considérablement, à tel point que dans un cas l'index hypertrophié atteignait le mollet du sujet placé debout (2) Les observations ne mentionnent pas l'hérédité dans cette difformité.

Trop peu d'observations signalent le siége précis du mal pour qu'on puisse décider si l'affection se présente plus souvent à droite ou à gauche.

Il est remarquable que 11 fois le médius a été affecté; 7 fois le médius et l'index ont été affectés en même temps.

Dans les douze cas que nous avons relevés, l'auriculaire n'est affecté qu'une fois, et l'annulaire 2 fois seulement. Le pouce est rarement le siége d'hypertrophie.

Dans un cas seulement, cette difformité a coïncidé avec un autre vice de conformation; l'auriculaire et l'annulaire étaient hypertrophiés et palmés en même temps.

Il n'est pas douteux, comme on peut du reste s'en assurer en parcourant les observations, qu'il s'agisse d'une difformité congénitale des doigts caractérisée par l'hypertrophie. Il s'agit de déterminer ici la nature de cette augmentation de volume.

Il nous paraît difficile de prouver qu'on puisse rattacher

(1) Voy. E. Gurlt. Dahresb. F. 1860-1861. — Langenbeck. Arc. 1862.

(2) Obs n° 153.

l'hypertrophie des doigts à autre chose qu'à l'état morbide connu sous le nom d'éléphantiasis.

Il est certain que les données de ce diagnostic seraient plus concluantes si nous savions que l'hypertrophie congénitale des doigts se montre beaucoup plus fréquemment dans les zones tropicales où l'éléphantiasis règne sous forme endémique. Cependant nous aurions plusieurs bonnes raisons pour croire qu'il s'agit ici de cette maladie.

D'abord les caractères extérieurs de cette difformité sont bien ceux de l'éléphantiasis.

Le volume, la forme, la consistance et la couleur des parties malades, tout enfin rappelle les caractères de la maladie hypertrophique que nous venons de nommer. On voit par les observations que les porteurs de ces difformités ne sont guère gênés que par le volume excessif des parties qui ne se prêtent pas aux mouvements naturels. D'après Virchow l'appareil lymphatique participerait la plupart du temps à l'affection éléphantiasique et il n'est pas rare, dit-il, de rencontrer des altérations des vaisseaux lymphatiques et des glandes chez ces sujets. Or, dans l'une de nos observations on voit manifestement des lésions lymphatiques. Dans l'observation 146, de M. Chassaignac, le sujet était entré dans son service pour un abcès ganglionnaire de cause scrofuleuse comme l'indique le titre de l'observation.

Malheureusement les observations sont peu détaillées, et leurs auteurs ne nous paraissent pas s'être préoccupés de savoir s'il y avait lieu de déterminer la nature de l'hypertrophie. Il n'est nullement question du diagnostic entre l'éléphantiasis et l'hypertrophie. Faut-il prendre pour élément de diagnostic les tumeurs lipomateuses et un liquide gélatiniforme infiltré dans le tissu cellulaire, dans ces cas, comme le fit M. le baron Larrey dans la discussion qui suivit la présentation de M. Broca à la société de chirurgie, 1856? Dans cette même séance, M. Gosselin se déclara partisan de l'amputation du doigt sur lequel on discutait, dit en pleine société que les

connaissnces aanatomo-pathologiques de l'éléphantiasis congénital étaient insuffisantes.

Dans un cas d'hypertrophie congénitale observé par M. Legendre (Union médicale, p. 196; 1855) sur un enfant de quatre ans et demi, la main présentait une hypertrophie difforme des deux derniers doigts.

D'après cet observateur, l'altération paraît porter sur le tissu adipeux sous-cutané qui éloigne la peau des surfaces osseuses sous-jacentes.

Dans le cas d'hypertrophie de l'auriculaire présenté, en 1856, à la Société anatomique par M. Broca, on sait que le doigt fut enlevé et reconnu comme affecté d'éléphantiasis.

On pourrait objecter peut-être que l'éléphantiasis n'affecte pas les os et les cartilages, et que dans quelques observations, celle du Dr Klein, par exemple, les phalanges participèrent à l'hypertrophie. Mais nous ferons remarquer combien les auteurs s'accordent peu sur les limites à donner au sens du mot éléphantiasis. Nous n'en voulons pour preuve que les longues discussions qui précèdent toutes les descriptions que donnent les auteurs de cette maladie. Du reste, Virchow, en repoussant le mot de *pachydermie*, proposé, il n'y a pas longtemps, par Fuchs, pour remplacer celui d'eléphantiasis, s'exprime d'une manière fort explicite, comme, d'ailleurs, dans d'autres parties de son ouvrage, en disant qu'il s'agit là, non pas d'un simple épaississement du derme, mais d'une affection qui s'*étend beaucoup plus profondément* (1).

Nous trouvons quelques détails fort intéressants dans l'ouvrage de M. Holmes. Ce savant chirurgien admet qu'il existe dans cette hypertrophie, le plus souvent, une altération des vaisseaux amenant des changements analogues à ceux que produit l'inflammation chronique.

« On peut diviser les hypertrophies congénitales en deux groupes, selon qu'elles affectent des parties symétriques ou

(1) Virchow. Traité des tumeurs; 1867, t. I, p. 296. — A la page 309, Virchow parle encore de l'éléphantiasis qui affecte les os.

asymétriques. Dans le premier cas toutes les parties du membre conservent leurs proportions respectives..... Dans le second, les parties sont diversement déformées par de larges excroissances graisseuses, et par le développement excessif des extrémités articulaires des os, d'où résulte la déviation des surfaces articulaires ou la luxation d'une ou de plusieurs jointures. Le professeur Busch pense que cette disposition anomale des extrémités articulaires est liée à quelque accroissement morbide du cartilage épiphysaire qui aboutirait à la production d'une dilatation irrégulière des extrémités articulaires, ressemblant un peu à ce qu'on voit se produire dans l'arthrite rhumatismale ; mais l'hypertrophie des os ne s'accompagne pas nécessairement d'une dilatation de ce genre. Busch lui-même a fait représenter le squelette d'un pied dans lequel les deuxième, troisième et quatrième orteils ont considérablement augmenté de longueur, mais dans lequel aussi toutes les parties sur lesquelles a porté l'allongement ont conservé parfaitement leurs proportions relatives » (1).

## Art. IV. — Étiologie.

**Opinions anciennes.** — A la vue d'une anomalie, d'une monstruosité, la première question que l'on s'adresse est la suivante : pourquoi et comment se produit ce phénomène extraordinaire? Aussi ne faut-il pas s'étonner de voir les médecins, à toutes les époques, chercher à donner des explications et à émettre des opinions contradictoires.

Les premiers essais sur cette intéressante question sont dûs au philosophe Empédocle. Il pensait que les monstres s'engendrent *par le trop ou le trop peu de semence, par la turbulence et la perturbation du mouvement, parce qu'elle se divise en plusieurs parts, ou parce qu'elle penche* (2).

(1) Thérapeutique des maladies chirurgicales des enfants, par T. Holmes, chirurgien de Saint-Georges Hospital à Londres, traduite et annotée par le Dr O. Larcher, qui a bien voulu nous communiquer la traduction encore inédite.

(2) Plutarque. Œuvres traduites par Amiot; 1784.

Des singularités analogues sont admises par les auteurs des xv^e^, xvi^e^ et xvii^e^ siècles. Dire, par exemple, qu'une anomalie de l'organisme est due à l'étroitesse de la matrice, à la *viscosité* de la matrice, à la présence du flux menstruel au moment de la conception, à l'accouplement d'un homme ou d'une femme avec un animal, à l'opération du démon, à l'affusion réitérée de la semence sur l'utérus, c'est exprimer des hypothèses absurdes sur lesquelles nous n'avons pas besoin de nous arrêter.

**Germes normaux et anormaux.** — En 1690, P.-S. Regis émit pour la première fois l'idée que les anomalies dépendaient de *germes originairement anormaux*. Au commencement du xviii^e^ siècle, Winslow cherche à faire prévaloir cette doctrine contre Lémery, dans une discussion des plus vives à laquelle ces deux savants consacrèrent plusieurs mémoires et plusieurs années de leur vie.

Winslow fut soutenu par Bonnet, et par Haller, un peu plus tard, mais faiblement, par Meckel; enfin, insensiblement, cette doctrine des *germes originairement anormaux* a été complétement abandonnée.

Lémery a vigoureusement attaqué Winslow. Il disait que la théorie des germes anormaux *avait été imaginée par les auteurs pour épargner l'embarras de rendre raison de plusieurs faits compliqués*. Au système de Régis et de Winslow, Lémery substitue l'hypothèse de germes originairement normaux, mais *troublés accidentellement* dans le cours de leur évolution. Pour lui, un monstre double est composé de deux fœtus issus de germes normaux, mais appliqués l'un contre l'autre, et réunis par pression.

Geoffroy Saint-Hilaire s'est livré à de nombreuses expériences pour prouver l'action des causes exterieures sur la déviation du développement. Si ces expériences montrent, *jusqu'à un certain point*, que les monstruosités se forment après la conception, dans les premiers moments de la formation embryonnaire, il est probable qu'elles ne peuvent absolument rien pour les vices de conformation des doigts. Comment, par

exemple, expliquer par elles la reproduction de l'ectrodactylie et de la polydactylie pendant plusieurs générations? Comment rendre compte des faits consignés dans l'observation suivante due à Béchet (1)?

Observation 157. — *Ectrodactylie héréditaire.*

Victoire Barré, sujet principal des observations de M. Béchet, n'avait à chaque main que le cinquième doigt : le second et le troisième n'étaient représentés que par leurs métacarpiens incomplétement développés, et les deux autres manquaient totalement. L'artère radiale paraissait ne pas exister, et l'artère cubitale ne manifestait sa présence que par de très-faibles battements. Aux pieds, deux orteils, le premier et le cinquième, existaient séparés par un large intervalle vide : tous deux étaient même imparfaitement développés, et leurs ongles étaient rudimentaires ou même complétement nuls. Le père de cette malheureuse femme et une de ses tantes étaient encore plus imparfaitement conformés qu'elle-même. Chez le premier, le cinquième orteil existait seul aux pieds, et le cinquième doigt à la main gauche : la droite était même dépourvue de ce dernier, et se terminait par une sorte de moignon, comparable pour la forme au sein d'une femme. Enfin, Victoire Barré elle-même donna le jour en 1827 et 1829 à deux filles, chez lesquelles se reproduisaient encore les mêmes vices de conformation. Toutes deux, comme leur mère, n'avaient aux mains qu'un seul doigt, l'auriculaire, et leurs pieds, privés même du gros orteil, se trouvaient réunis au cinquième, comme chez leur aïeul.

Supposons qu'on admette l'influence d'une sorte de mutilation de l'embryon dans les premiers moments de sa formation. Pour faire la part encore plus large à cette cause, supposons qu'on explique la transmission aux enfants d'un vice de conformation par défaut, comme on explique la transmission des traits du visage.

Ne serait-on pas embarrassé pour faire comprendre comment se produit la polydactylie, c'est-à-dire une anomalie par

(1) Béchet. Essai sur les monstres humains. Thèse de Paris, 1829.

excès de formation; ne sera-t-on pas également embarrassé, dans les cas où un polydactyle donne naissance à un ectrodactyle ou à un syndactyle, comme on le voit dans un grand nombre des observations citées!

Ces faits nous paraissent porter une grave atteinte à la théorie des *germes originairement normaux*. Ne semblent-ils pas prouver que le père transmet à un enfant ses vices de conformations comme il lui transmet ses traits, comme il lui transmet un vice diathésique?

**Causes pathologiques.** — Nous passons sous silence certaines causes pathologiques auxquelles on a attribué la production de monstruosités. De simples anomalies des doigts pourraient-elles reconnaître pour cause une hydrocéphalie? Nous ne le pensons pas.

**Adhérence de l'embryon aux membranes.** — Geoffroy Saint-Hilaire explique la production des monstruosités par des adhérences établies entre une partie du jeune embryon et les membranes de l'œuf ou le placenta. Cette hypothèse, applicable peut-être à certaines monstruosités, ne saurait rendre compte des anomalies citées plus haut dans l'observation de Victoire Barré, ni de celles que l'on trouvera un peu plus loin.

**Violences extérieures.** — Le même auteur cite des observetions tendant à prouver que certaines monstruosités, la nosencéphalie (1) et la thlipsencéphalie (2) sont quelquefois le résultat de violences extérieures ou d'une révolution morale. Nous n'avons pas à nous occuper de ces cas, dont on pourrait discuter les conclusions, ce serait sortir de notre sujet. Qu'il nous suffise de dire qu'il est impossible d'expliquer les anomalies des doigts, ectrodactylie, polydactylie, par une violence extérieure, surtout dans les cas héréditaires, d'ailleurs si nombreux.

(1) Monstres dont le crâne est ouvert en haut, et l'encéphale remplacé par une tumeur vasculaire située en avant.

(2) Monstres dont le crâne est ouvert en haut, et l'encéphale remplacé par une tumeur vasculaire.

**Compression de parties fœtales.** — M. Cruveilhier (1) n'hésite pas à admettre l'influence de la compression exercée sur des parties fœtales, mains, pieds. Nous comprenons que ce savant professeur n'ait point été satisfait de certaines théories et qu'il ait admis que le plus grand nombre de faits échappent à l'énonciation de la loi d'arrêt de développement de Meckel, de la loi d'unité de composition organique de Geoffroy Saint-Hilaire, et de la loi du développement centripète de Serres.

Mais pourquoi admettre qu'il y a eu compression toutes les fois qu'il y a avortement partiel ou total de la main? Certains faits, il est vrai, paraissent donner raison à l'hypothèse de M. Cruveilhier.

On a trouvé aussi des amputations dites spontanées des membres, consécutives à un enroulement du cordon. Debout (2) en cite uncertain nombre d'exemples manifestes dans lesquels on a trouvé des parties séparées du tronc et quelquefois le cordon enroulé autour du membre dont l'amputation n'était pas achevée. Montgomery, de Dublin, cité par M. Giraldès et par M. Debout, a le mérite d'avoir le premier signalé cet agent de mutilations congénitales.

Dans ces cas, on trouve dans l'œuf la partie amputée. Néanmoins, dans un grand nombre de cas, dans ceux, par exemple, où il ne manque que la deuxième phalange à tous les doigts, et surtout dans la polydactylie et dans les cas héréditaires, ces théories ne peuvent satisfaire l'esprit, à moins d'admettre que dans certaines familles, tous les membres lorsqu'ils étaient à l'état embryonnaire, ont subi sur la même partie un amputation par le cordon; à moins d'admettre encore que la même partie fœtale soit comprimée chez tous. Or, sur quelles preuves serait étayée une telle doctrine? Comment se rendre compte qu'une force aveugle, fortuite, vienne détruire les mêmes parties?

La symétrie de ces difformités, la facilité avec laquelle elles

(1) Anat. path.
(2) Vices de conformation des membres; 1863.

se transmettent et avec laquelle aussi elles se transforment les unes en les autres, la régularité de leur production, impliquent nécessairement la présence d'une cause générale.

Nous croyons qu'il y a là une cause inconnue, déterminant l'altération de la force formatrice qui préside à l'évolution de ces organes.

**Emotions morales.** — Is. Geoffroy Saint-Hilaire cite, dans son traité de tératologie, des observations tendant à démontrer que des émotions morales violentes et des chagrins prolongés peuvent être l'origine de malformations congénitales. Dans les faits qu'il rapporte, il est curieux de voir, la plupart du temps, naître dans ces conditions des monstres *acéphales:* Une fois c'est une femme dont le mari est étouffé dans un incendie, elle s'évanouit à cette nouvelle, et depuis elle n'a jamais été bien portante jusqu'à son accouchement. Dans un autre cas, une femme est saisie de frayeur pendant sa grossesse à la vue d'un crapaud. C'est encore une fille enceinte qui après avoir été séduite par un juif est tourmentée par des esprits infernaux.

Comment prouver l'influence directe de ces causes ? Combien ne rencontre-t-on pas de femmes enceintes ayant éprouvé des émotions terribles et donnant naissance à des enfants bien constitués? Il nous semble qu'en bonne logique on ne doit voir là que des coïncidences.

La vue prolongée de certains objets agréables ou désagréables influerait, dit-on, sur le développement du germe. Il est de croyance populaire qu'il suffit à une femme enceinte de fixer longtemps un portrait pour que le produit de la conception porte quelques traits de l'image peinte. N'a-t-on pas vu des gens assez simples pour croire qu'une femme blanche donnant naissance à un négrillon doit la couleur de son enfant à l'impression désagréable qu'aurait exercée sur elle la vue d'un nègre. Enfin, nous dirons qu'on a attribué les vices de conformation des doigts à cette circonstance que la mère aurait vu pendant sa grossesse des difformités semblables. Il est inutile d'insister plus longtemps pour démontrer l'inanité de toutes ces causes. Le fait seul de l'hérédité, si bien établi, des diffor-

mités des doigts, suffirait à prouver qu'on ne doit attacher aucune importance à toutes ces hypothèses.

M. J. Guérin a donné une théorie pour expliquer les vices de conformation des membres; il reconnaît une affection primitive des centres nerveux chez le fœtus, laquelle déterminerait une contracture des muscles et consécutivement des déviations. Il est évident que cette théorie, excellente peut-être pour expliquer le mode de formation de certaines difformités, le pied bot, par exemple, ne peut donner raison des malformations des doigts telles que augmentation, diminution de nombre, adhérences. Tout au plus pourrait-elle s'appliquer à certains cas de difformités des doigts, assez rares du reste, caractérisées par la flexion ou l'extension permanente des phalanges.

*Conclusion.* — Si l'influence d'une violence extérieure peut, à la rigueur, être invoquée dans certains cas pour expliquer l'origine de quelques difformités congénitales, si l'enroulement du cordon peut déterminer des amputations *in utero*; admettant même que quelquefois certaines parties fœtales puissent être atrophiées par une pression, comme le veut M. Cruveilhier, ou qu'il puisse s'établir quelques adhérences des extrémités de l'embryon avec les parois de l'œuf, il n'en est pas moins vrai qu'on est embarrassé pour reconnaître une origine commune à toutes ces malformations.

Nous comprenons, à la rigueur, qu'un accident survenu pendant la vie embryonnaire, empêche le développement d'une partie de membre et qu'on puisse expliquer ainsi certains faits d'ectromélie ou d'hémimélie, mais nous n'admettons pas qu'on puisse ainsi expliquer soit la polydactylie, soit la syndactylie, etc.

Ici viennent se placer la question des *germes primitivement anormaux* et celle de la *fusion des germes.*

Les nombreux cas d'hérédité, incontestables, de malformations des doigts, nous paraissent prouver cette attraction primitive des germes, au moins dans la majorité des cas.

M. Pigné (1), dans une discussion à la Société anatomique, voulait expliquer tous les cas de polydactylie par la fusion des germes, et pour lui tout polydactyle serait né de deux germes, dont l'un se serait pour ainsi dire inclus dans l'autre. Que cette théorie soit vraie dans certains cas, et elle l'est pour les monstruosités proprement dites, c'est possible; mais assurément on ne saurait admettre que tous les membres d'une même famille naissent tous de deux germes fusionnés. C'est ce qu'on serait forcé de faire dans les cas de polydactylie héréditaire. Il nous semble plus naturel d'admettre comme plus haut un état particulier du germe.

En un mot, on transmet un doigt supplémentaire ou une ectrodactylie, comme on transmet aux enfants un caractère particulier du visage, comme on transmet un vice diathésique.

Quant à savoir le pourquoi, quant à pénétrer plus profondément le mode de production de ces phénomènes si curieux, il nous est impossible, dans l'état actuel des choses, de nous rendre un compte exact de ces mystères insondables.

Nous citerons ici une observation fort curieuse que nous devons à l'obligeance de M. le Dr Guéniot. Cette observation a été recueillie, il y a peu d'années, dans le service de M. Depaul, dont M. Guéniot était chef de clinique. Elle est remarquable par la multiplicité des vices de conformation dont le sujet était atteint. Elle nous paraît, précisément par ce grand nombre d'anomalies concomitantes, venir à l'appui de nos conclusions.

Observation 158. — *Vices de conformation multiples. Garçon nouveau-né.*

Les deux mains sont en pronation exagérée, le pouce est dévié vers l'éminence hypothénar, les doigts ont une longueur démesurée, les phalangines et les phalangettes sont fortement renversées vers la face dorsale de la main.

(1) 1844. Bull. de la Soc. anat.

Cet enfant présente, en outre : 1° un défaut d'ossification dans la voûte crânienne, la fontanelle postérieure est extrêmement large ; 2° une incurvation de la colonne vertébrale à convexité postérieure et droite ; 3° une touffe de petits poils sur la ligne médiane de la région sacrée ; 4° au-dessous des poils, la peau plissée et adhérente ; il semble qu'il y ait eu là un spina bifida guéri avant la naissance ; 5° deux pieds-bots varus ; 6° un strabisme léger ; 7° un frein de la langue, large, épais et comme fibro-cartilagineux. De plus, les testicules sont arrêtés dans le canal inguinal, les paupières sont à peu près dépourvues de cils et leurs bords libres sont tuméfiés, comme enflammés.

M. Foltz (1), dans un mémoire sur l'homologie des membres pelviens et thoraciques, énonce la formule suivante : « le pouce est binaire et homologue des deux derniers orteils. » M. Foltz n'admet pas que les pouces surnuméraires soient le résultat d'une multiplication du pouce normal. Ce serait au contraire une division du pouce en deux doigts. D'où il suivrait que le pouce normal est une coalescence de deux doigts qui restent séparés dans cette difformité congénitale. Le pouce et le gros orteil sont les seuls doigts qui se divisent. Les autres se multiplient, mais ils ne se divisent jamais. Quant aux autres cas de polydactylie, ils sont toujours dus à l'existence de doigts surnuméraires et non à la division d'un doigt normal.

Nous ferons remarquer d'abord au sujet de cette théorie que dans l'observation 123 de polydactylie, M. Broca a montré une bifurcation du doigt annulaire. En second lieu nous ne croyons pas que personne ait encore démontré que le pouce, chez l'embryon, soit formé de deux moitiés qui se confondent plus tard en une seule. Il nous semble que c'est un peu forcer les analogies et vouloir quand même faire dire aux faits plus qu'ils ne disent réellement que de vouloir considérer le pouce comme l'homologue des deux derniers orteils. Nous ne nions pas que cette théorie ne soit vraie ; mais ce que nous nions c'est qu'elle soit démontrée. Nous croyons encore jusqu'à preuve du contraire, que dans l'état actuel de la science, il est impossible

(1) Journal de la physiologie de Brown-Séquard, 1863 ; p. 46 et 49.

d'expliquer la bifidité du pouce aussi bien que l'addition de quelque autre doigt au milieu de la série normale, ou bien d'un appendice digitiforme sur le bord cubital de la main.

Il est vrai que cette bifidité du pouce présente des particularités bizarres : on ne voit jamais la bifurcation de la phalangette des autres doigts comme on observe celle du pouce ; la bifidité du pouce ne coïncide que par exception avec d'autres vices de conformation de la main ; enfin nous n'avons trouvé qu'un exemple de pouce bifide héréditaire.

Il est probable que ce vice de conformation tient à une cause particulière indépendante de celle qui produit les autres difformités des doigts.

Il est assez singulier aussi de voir que ces appendices charnus et pédiculés qu'on observe fréquemment sur le bord cubital de la main et rarement sur le bord radial n'ait pas été observé vers l'extrémité du pouce. Il y a évidemment là quelque chose de spécial dans la force de déviation des lois du développement organique.

C'est évidemment aux études embryogéniques qu'il faut demander la solution de cette question.

**Consanguinité.** — Dans toutes les observations que nous avons rapportées, nous n'avons trouvé qu'un cas de vice de conformation des doigts chez un enfant né de parents consanguins.

**Hérédité.** — Les anomalies de l'organisme sont-elles héréditaires ? D'après Is. Geoffroy-Saint-Hilaire, les monstruosités ne se transmettent pas ; il n'existe pas d'exemples authentiques de monstre, aux organes génitaux bien conformés, ayant donné naissance à un monstre semblable à lui-même. Les hémitéries se transmettent plus facilement, et dans cet embranchement nous avons à distinguer des variétés.

C'est ainsi que les ectroméliens, qu'ils soient phocomèles, hémimèles ou ectromèles, donnent ordinairement naissance à des enfants bien conformés. On ne connaît pas de cas authentiques d'hérédité pour ces hémitéries, si ce n'est chez le chien, dont on connaît peu d'exemples (1).

(1) Is. Geoffroy-Saint-Hilaire. *Loc. cit.*, p. 233.

Il y a quelques années un ectromélien, privé de trois membres, se présentait chez un chirurgien, professeur de la Faculté. De son côté une jeune personne, fiancée de l'ectromélien, venait consulter le même chirurgien. Avant de s'unir, ils voulaient savoir s'ils auraient des enfants semblables au père. Le professeur demande huit jours. Après s'être livré à des recherches consciencieuses, il dit à la jeune femme : « Je ne puis affirmer que vos enfants ne ressembleront pas à votre mari, mais ce que je puis affirmer, c'est que cet exemple sera le premier de ce genre (1). » Le pronostic s'est confirmé.

Il n'en est pas de même pour l'ectrodactylie, la polydactylie et la syndactylie. Ces vices de conformation des doigts sont héréditaires, surtout la polydactylie. Dans quelles proportions ? C'est ce qu'il est difficile de dire parce que beaucoup d'observations sont muettes sur ce point. La transmission de cette anomalie se montre quelquefois pendant cinq ou six générations, ainsi que le démontrent de nombreuses observations.

Parmi les plus remarquables, nous citerons les suivantes.

M. Voisin (2) cite l'observation de cas singuliers de difformités héréditaires.

### Observation 159. — *Polydactylie.*

Dartijas a douze enfants dont neuf garçons et trois filles. Louis a un orteil surnuméraire au pied gauche, entre le quatrième et le cinquième métatarsien. Cet orteil a deux phalanges et paraît n'adhérer au reste du squelette que par des ligaments. Pierre a six orteils à chaque pied ; le dernier est adhérent dans toute sa longueur au petit orteil : tous deux sont d'égale longueur.

Jean-Baptiste a eu six enfants. Le dernier avait un doigt surnuméraire à l'extrémité antérieure et au côté externe du premier métacarpien gauche. Marie a un doigt surnuméraire à l'extrémité antérieure de l'éminence hypothénar de la main gauche : il tenait par un léger pédicule et fut enlevé à la naissance.

(1) Communication orale.

(2) *Gazette médicale*, page 822 (1852).

Une sœur de Dartijas a eu huit enfants. Le garçon portait un doigt surnuméraire à l'extrémité antérieure et au bord externe du 1er métacarpien gauche.

Observation 160. — *Ectrodactylie.*

Béchet (1) parle d'une femme qui se présenta à l'amphithéâtre d'accouchements de M. Maygrier. Elle n'avait qu'un doigt, l'auriculaire, à chaque main, que deux orteils à chaque pied. Elle accoucha d'une fille conformée de la même manière. Deux ans après, elle eut une autre fille qui offrait encore la même difformité. Le père de cette femme n'avait eu qu'un doigt aux mains et un orteil aux pieds.

Obs. 161.—Un enfant de 3 ans entre le 29 janvier 1866, à l'hôpital de la Charité de Lyon. Avant-bras rétracté sur le bras; un seul os à l'avant-bras, le radius; les os externes du carpe, les deux premiers métacarpiens, le pouce et l'index existaient seuls.

Aucun lien de parenté n'unissait le père et la mère de l'enfant.

La mère fit une chute au commencement de sa grossesse et garda des douleurs de ventre jusqu'à l'accouchement.

Du côté de la famille on retrouve de pareilles difformités : ainsi le père avait un appendice au petit doigt; la sœur du père avait aussi un doigt surnuméraire. Enfin le 28 janvier, c'est-à-dire la veille de l'examen d'Eugène Noble, la mère accoucha d'un autre enfant présentant six doigts de la main droite, et le petit doigt ankylosé à gauche. Sa grand'mère n'a aucune difformité. Son premier enfant, une fille, présente un sixième doigt à chaque main à côté du petit doigt ; l'un de ces doigts ne présente pas de squelette. Opération et guérison. — Mort de l'enfant, trois mois après, de pneumonie.

Deux autres de ces enfants ont eu des vestiges de cette difformité.

Le 31 janvier, on présente un petit garçon, enfant de l'un des précédents qui présente à l'auriculaire de la main gauche une ankylose de la première avec la deuxième phalange.—Main droite : Doigt surnuméraire à la partie interne de l'annulaire ; de plus l'espace interdigital remonte jusqu'à la partie supérieure du cin-

(1) Th. de Paris, 1829.

quième métacarpien qui est donc complètement séparé du quatrième. (Communication de M. Massot).

Observation 162. — *Syndactylie.*

M. Deguise (1) présente une petite fille de 7 ans dont les doigts annulaire et médius gauches sont réunis dans toute leur longueur. La mère de cet enfant présentait également une palme dans toute la longueur de deux doigts de la main droite; le grand-père en présentait une à la main gauche et une au pied droit; enfin la grand'mère paternelle en présentait une à la main droite et une au pied gauche.

Généralement, chaque variété reproduit dans les descendants la même variété, mais on peut voir le polydactyle donner naissance à un ectrodactyle et réciproquement. On voit l'hérédité sauter quelquefois une génération, comme cela s'observe dans une foule de maladies héréditaires. L'une des observations suivantes montre que la brièveté des doigts par l'absence d'une phalange peut être également héréditaire.

Observation 163. — *Brachydactylie.*

Augustin Duforet, pâtissier, âgé de 22 ans, né à Douai, entra le 14 janvier 1838 à l'hôpital de la Charité pour une bronchite. Ce jeune homme n'a que deux phalanges à tous les doigts. La première a presque le double de longueur des phalanges ordinaires; la dernière, ou unguéale, est à l'état normal sous le rapport de la forme et de la longueur, de sorte que les doigts n'ont que trois ou quatre lignes de moins que ceux d'une autre personne. Ils sont bien proportionnés entre eux.

Les pouces ont deux phalanges également, mais point de métacarpien.

Je dis que c'est le métacarpien qui manque, mais je me fonde sur cette unique raison, que presque tous les mouvements se passent dans l'articulation du premier os avec le trapèze.

Les mouvements de cette articulation sont si étendus, que la face palmaire du pouce peut s'appliquer entièrement sur la paume de la main.

(1) *Bulletin de la société de chirurgie*, 1er avril 1857.
(2) Bull. de la Soc. anat., 1838, p. 35.

La phalange unguéale jouit des mouvements de flexion et d'extension, mais à un degré très-borné.

Son grand-père présente les mêmes difformités ; son oncle, père du précédent, a eu trois enfants mâles qui tous trois manquent d'une phalange aux doigts et aux orteils.

Ceux-ci sont encore sans enfants.

Sa tante, sœur des deux autres, a eu cinq enfants : deux filles qui ont trois phalanges et trois garçons qui n'en ont que deux.

Son père a eu onze enfants, dont cinq filles normalement conformées et six garçons auxquels il manque à tous une phalange aux doigts et aux orteils. Sa mère avait fait deux fausses couches, dont les fœtus mâles avaient, à ce qu'il paraît, une phalange de moins.

## Art. V. — Traitement des difformités congénitales des doigts.

Quelques-uns des vices de conformation qui affectent les doigts sont malheureusement, nous devons l'avouer, au-dessus des ressources de l'art. Que faire, en effet dans un cas d'*ectrodactylie*, si ce n'est avoir recours à des appareils plus ou moins ingénieux qui masquent la difformité et qui remplacent toujours incomplétement les fonctions des doigts absents. Il est évident qu'aucun moyen de traitement ne saurait être tenté dans les cas, rares du reste, où il existe des doigts trop courts ou trop longs, par diminution ou par augmentation du nombre des phalanges.

Nous nous occuperons du traitement de la sixième espèce (*syndactylie*) dans la deuxième partie de ce sujet, en traitant des adhérences accidentelles des doigts. En exposant ici les divers procédés opératoires institués pour guérir cette difformité, nous nous exposerions à des redites sans nombre. Dans ce chapitre, nous nous occuperons du traitement des doigts surnuméraires, de la déviation et de l'hypertrophie des doigts.

## I. — Doigts surnuméraires.

### A. *Doigts surnuméraires prolongeant la série.*

Tous les chirurgiens sont unanimes pour ne point faire d'opération dans le cas où le doigt surnuméraire n'est pas trop gênant. Le malade peut s'en servir comme des autres doigts. On ne saurait tenir une conduite plus sage et plus réservée. En général, le chirurgien ne doit pas faire des opérations de complaisance, et ce serait ici le cas. Nous voyons trop souvent de simples piqûres, les plus petites opérations être suivies d'accidents sérieux. Ce ne serait que dans le cas de gêne extrême qu'il faudrait se décider, et surtout, chose rare, si le doigt était pediculé. Boyer, Delpech, M. Nélaton recommandent de ne point intervenir dans les cas de ce genre.

### B. *Pouces surnuméraires et doigts surnuméraires du bord cubital de la main.*

1° Nous savons que les doigts situés sur le bord cubital sont le plus souvent pédiculés ; rarement ils ont une base large.

*a*. Dans le cas où il existe un pédicule, les auteurs conseillent l'ablation du doigt surnuméraire, car cet appendice flottant est fort gênant ; les malades se blessent à son niveau ; il est non-seulement choquant par sa présence, mais il peut devenir le siége d'irritations diverses. Boyer, A. Bérard, Velpeau, M. Guersant conseillent cette opération qui est sans gravité.

On peut, d'un seul coup de ciseau, couper le pédicule, mais l'opération ainsi faite n'est pas toujours sans danger, car, nous l'avons vu, ces petits doigts avortés contiennent quelquefois une certaine quantité de vaisseaux. Nous avons entendu dire que Roux avait failli perdre un petit enfant par hémorrhagie après cette section. Nous nous arrêterions volontiers au procédé suivant, qui a été exécuté par M. Guyon (obs. 64). Il consiste à appliquer une ligature sur le pédicule et à sectionner au-dessus de la ligature.

*b*. Si le pédicule n'existait pas, et que le squelette du doigt fût confondu avec le métacarpien, comme dans la fig. 6, l'opération serait la même que pour le pouce surnuméraire avec adhérence du squelette au métacarpien. Dans le cas d'articulation du squelette avec le cinquième métacarpien, on se comporterait comme pour un pouce surnuméraire articulé.

1° **Dangers de l'opération.** — La question est assez difficile à résoudre par les observations. Il est possible qu'il existe des opérations de doigts surnuméraires suivies d'accidents graves, mais nous n'en avons pas trouvé une seule sur un grand nombre de cas opérés que nous avons pu rassembler. Une seule fois dans le cas de désarticulation d'un pouce surnuméraire ayant une synoviale commune avec le pouce normal, par M. Richet, il se développa quelques accidents inflammatoires qui furent de courte durée.

Cependant on comprend que les plaies faites sur les doigts, que l'ouverture des synoviales, que les sections osseuses puissent amener des accidents. On est autorisé à dire que ces opérations sont moins graves chez les petits enfants, car elles sont assez fréquentes et rarement suivies d'insuccès, si l'on en juge par ce qu'en disent les auteurs.

2° **A quel âge faut-il opérer ?** — Il faut opérer de bonne heure, comme le conseille Boyer; car, dit-il, l'opération est plus facile chez les jeunes enfants, par la raison qu'on coupe dans du cartilage, et qu'il ne faut avoir recours ni aux cisailles ni à la scie. Boyer condamne la pratique de Dionis, qui agissait de cette manière. Il ne veut pas davantage qu'on excise le doigt d'un coup de ciseau, non-seulement parce que la section est très-douloureuse, mais encore parce qu'il reste une plaie avec perte de substance qui guérit difficilement et laisse une cicatrice que les frottements peuvent déchirer ou rendre douloureuse.

Bérard et M. Nélaton recommandent d'opérer de bonne heure. Ces chirurgiens ont remarqué que l'opération est simple et sans gravité. M. Nélaton ajoute qu'elle peut être faite même chez les nouveau-nés. (Voyez l'opération de M. Guyon, p. 96.)

3° **Manuel opératoire.** — Le procédé de Boyer paraît séduisant. Voici comment il procède :

1° Incision embrassant la moitié de la circonférence de la base du doigt surnuméraire dans l'angle qu'il forme avec la partie sur laquelle il est implanté;

2° Section du ligament, s'il y a une articulation, sinon section du cartilage ou de l'os.

3° Le doigt surnuméraire est luxé, et le bistouri doit former un lambeau, comme on le fait pour l'amputation d'une phalange.

On réunit par première intention, et le plus souvent, au bout de deux ou trois jours, la guérison est complète.

Lorsqu'il s'agit d'un *pouce surnuméraire*, il faut distinguer deux cas, selon que le pouce anormal est placé sur le bord radial de la main ou qu'il résulte de la bifidité du pouce. Dans le premier cas, cet appendice étant gênant, empêchant souvent les malades de se livrer à des travaux manuels, et devenant le siége de contusions, de déchirures, il est évident qu'il doit être enlevé. Dans le second, l'articulation des deux pouces, nous l'avons vu, est souvent unique; d'autre part, cette difformité n'entraîne pas trop d'inconvénients; enfin il est rare qu'après l'opération le pouce restant ne soit pas difforme. Ces considérations, et de plus, le danger qu'il y a à ouvrir une articulation, nous feraient rejeter toute opération dans ce cas, si les résultats obtenus par les chirurgiens n'étaient là pour nous confirmer dans l'opinion contraire.

S'il fallait absolument avoir recours à une opération dans ces cas, nous n'amputerions pas dans l'article, comme cela a été fait dans l'une de nos observations, nous aurions recours au procédé indiqué par M. Sédillot, et qui consiste à enlever la portion la plus gênante du pouce bifurqué par la méthode ovalaire. Seulement, au lieu de désarticuler, M. Sédillot fait la section de la phalangette sans toucher à l'articulation.

On évite de cette manière les dangers des plaies pénétrantes articulaires et la possibilité du déplacement consécutif de la phalangette qui reste.

Disons toutefois que ces craintes ne sont pas partagées par MM. Nélaton, Richet et Guyon qui ont fait l'amputation dans l'articulation même.

M. Nélaton, pour faire cette opération, fait une incision circulaire autour du doigt surnuméraire, ouvre l'articulation, enlève l'appendice et réunit par première intention.

Si chez un malade qui ne voudrait pas d'opération sanglante les deux branches du pouce bifurqué étaient très-écartées, toutes deux mobiles, ou si un doigt surnuméraire était un peu trop écarté du voisin, on pourrait avoir recours au procédé de M. Cloquet, qui a réussi une fois entre les mains de M. Guersant. Ce procédé consiste à déterminer des adhérences au moyen de la cautérisation entre le doigt surnuméraire et son voisin.

Mais lorsque le pouce surnuméraire est situé sur le bord radial, à quel procédé opératoire aurons-nous recours?

Nous distinguerons deux cas : celui d'articulation et celui de continuité des parties osseuses.

Est-on certain d'avoir affaire à une continuité osseuse, nous croyons qu'on pourrait sans hésiter avoir recours au procédé suivant employé par le Dr Boulian dans l'obs. 39.

Deux incisions sont faites selon l'axe du métacarpien et embrassent le point d'implantation du pouce anormal sur la base duquel les incisions remontent un peu. On dissèque les deux lambeaux pour découvrir la base que l'on résèque avec une petite scie ou un davier, en rasant le plus possible la surface du métacarpien. Quelques points de suture réuniront les lèvres de la plaie.

Dans les cas où il est difficile de savoir s'il y a une articulation, ou bien lorsque le pouce surnuméraire est tellement rapproché d'une articulation, qu'on craigne de l'ouvrir en opérant, nous croyons qu'il est prudent d'avoir recours au procédé que M. Denonvilliers a employé dans l'obs. 45.

1° Incision de la peau autour de la racine du pouce surnuméraire par la méthode ovalaire, la pointe de l'ovale étant si-

tuée sur la face dorsale, et l'incision remontant un peu vers le pouce surnuméraire pour éviter d'ouvrir la synoviale.

2° Section de l'os avec un fort davier.

3° Réunion des bords de la plaie.

Si l'on ne craignait pas l'ouverture des synoviales, on pourrait avoir recours au procédé qu'employa M. Guyon dans l'observation ci-après. Le pansement consécutif à l'opération nous paraît devoir remédier à la difformité qui suit ordinairement l'amputation d'un doigt surnuméraire.

**Pansement.** — Après l'opération, il est indiqué de faire l'occlusion, et presque toujours, surtout chez les enfants, la réunion se fait par première intention.

M. Guyon a eu l'obligeance de nous communiquer l'observation suivante qui est intéressante à plus d'un titre.

Obs. 164 — Fin mai 1868. Une petite fille de deux mois, née de parents bien conformés, n'ayant dans leurs ascendants aucun cas d'anomalie congénitale, présente une difformité des deux pouces.

Pouce bifide à droite, la branche externe de la bifidité est un peu moins développée que l'autre.

A gauche, il y a également deux phalangettes, mais elles sont complétement fusionnées. L'ongle présente une rainure, qui, jointe au volume du pouce, indiquait cette fusion.

M. Nélaton consulté fut d'avis d'opérer et assista à l'opération faite par M. Guyon, qui enleva la phalangette externe du pouce droit. L'opération fut faite par la méthode ovalaire. L'eau froide et la compression suffirent pour arrêter une légère hémorrhagie. Un bandage par occlusion fut fait avec plusieurs couches superposées de taffetas d'Angleterre.

L'appareil fut enlevé le cinquième jour, on laissa une seule bandelette sur la plaie, et au dixième jour la cicatrice était complète et solide.

Quant au pouce gauche on fut d'avis de s'opposer à son développement en le maintenant comprimé dans une sorte de petit dé en gutta-percha, utilisant à cet égard la pratique chinoise destinée à empêcher le développement du pied chez les sujets du sexe féminin. Ce procédé réussit.

Nous nous sommes adressé à M. le Dr Th. Annandale d'Edimbourg, dont nous connaissions les travaux, pour avoir

son opinion sur la question et en particulier sur la thérapeutique des difformités des doigts. Cet aimable confrère, avec un empressement dont nous ne saurions trop le remercier nous a adressé son ouvrage : *The malformations diseases and injuries of the fingers and toes and their surgical treatment*, 1865.

Le traitement du chirurgien écossais ne diffère point en général de celui que nous venons de décrire. Cependant nous avons trouvé dans son ouvrage la relation d'un phénomène dont nous n'avons jamais entendu parler, et que les auteurs ne signalent pas. Il s'agit de la *récidive* après l'ablation d'un pouce surnuméraire.

Le cas le plus singulier est celui qui est rapporté par le Dr White (1) cité par M. Annandale. Il s'agit d'un garçon de trois ans ayant un pouce surnuméraire.

Ce pouce fut enlevé par excision de l'os près de l'articulation ; il y eut récidive. Il fut enlevé alors par un autre chirurgien et une nouvelle récidive se montra « but it again reappeared, with a fresch nail developed on its extremity. » Le professeur Strecthers fait aussi mention d'un cas dans lequel le docteur Hamilton enleva un pouce surnuméraire mais en dehors de la synoviale, de peur de l'ouvrir; depuis, le moignon a poussé d'une certaine quantité « and his stump has since grown to some extend. »

### C. *Main bifurquée.*

Que doit-on faire dans ce cas de difformité? Nous croyons inutile d'entrer ici dans quelques détails, attendu que, dans ce vice de conformation, d'ailleurs si rare, les deux portions de la main bifurquée se ferment l'une sur l'autre et qu'elles permettent aux individus qui en sont atteints de se livrer aux travaux manuels, comme on l'a vu dans l'obs. 66; il s'agissait d'une blanchisseuse. Dans le cas de M. Giraldès (voy. fig. 9), il y a eu une opération; mais dans son ouvrage déjà cité, ce chirurgien avoue qu'il aurait peut-être mieux valu ne pas intervenir.

(1) On the regeneration of animal substances, by C. White, Esquire.

### II. — Déviation des doigts.

Dans le cas de Robert, déjà cité, ce chirurgien pratiqua la section sous-cutanée du ligament rétracté (il s'agissait d'une déviation latérale).

Malgré l'application d'appareils, l'opération resta sans succès.

Nous ne connaissons pas d'autre opération analogue pour remédier aux déviations congénitales. La médecine opératoire nous paraît offrir peu de ressources, si nous songeons à l'état de rétraction des tissus fibreux, et même à la déformation des surfaces articulaires qui se produisent inévitablement. Une opération pourrait amener de bons résultats si elle était faite au début. Mais comment assister à ce début?

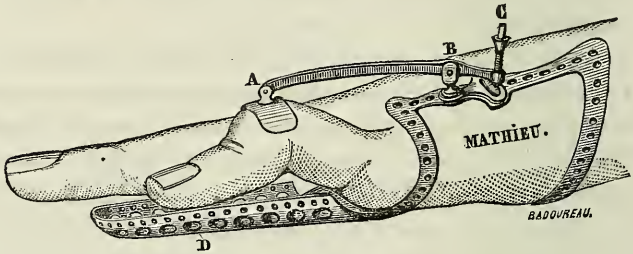


Fig. 15. — A. Plaque garnie d'un coussin.
B. Charnière du levier.
C. Vis au moyen de laquelle on exerce la pression sur la plaque A.
D. Gouttière destinée à servir de point d'appui au doigt lorsqu'il s'allongera.

C'est à l'orthopédie qu'il faut s'adresser; et des appareils appropriés aux divers cas et construits sur le modèle du dessin que nous donnons. fig. 15, pourront opérer le redressement, à condition qu'on les laisse en place au moins pendant plusieurs mois. Mais, il faut bien le dire, on n'obtient que des améliorations passagères, et le plus souvent les tissus fibreux rétractés donnent de nouveau aux doigts leur position vicieuse. Il paraît cependant que le petit appareil que nous venons d'indiquer ren l déjà quelques services à M. Mathieu.

### III. — Hypertrophie des doigts.

*Traitement palliatif.* — Que peut on attendre du traitement palliatif dans une telle maladie dont le principal caractère ana-

tomique est une hypergénèse des éléments du tissu conjonctif?

Dans la discussion que nous avons citée précédemment, divers membres de la société de chirurgie se sont prononcés: les uns pour la compression avec une bande de caoutchouc, M. Maisonneuve; d'autres pour les mouchetures suivies de compression, M. Larrey.

Les observations ne mentionnent pas si l'on a eu recours à un traitement palliatif. Nous ne pouvons donner aucun renseignement à ce sujet.

*Traitement curatif.* — Dans le traitement de l'hypertrophie, nous distinguerons les cas dans lesquels cette difformité envahit une partie ou la totalité du membre (et alors toute opération est inutile) de ceux dans lesquels les doigts seuls sont pris.

Lorsque le doigt est seul affecté, M. Holmes distingue deux variétés, selon que l'hypertrophie est symétrique ou non symétrique. Si elle n'est pas symétrique, il conseille l'amputation le plus tôt possible, parce que le membre s'accroîtra inévitablement. Dans le cas contraire, la difformité pouvant rester stationnaire, le même chirurgien conseille de rechercher, avant d'avoir recours à l'opération, si le membre sera plus utile au malade avec ou sans ses doigts hypertrophiés (1).

Dans les observations que nous avons citées, les auteurs parlent peu de l'opération. Un seul, le Dr Klein, obs. 154, dit que l'hypertrophie des parties constituantes de l'articulation était telle que la désarticulation a été des plus difficiles. Il n'est pas question des résultats de l'opération.

Les conseils que donne M. Holmes nous paraissent devoir être suivis par un chirurgien prudent.

Quant au procédé opératoire, on se conformera aux règles générales des amputations des doigts, sauf à les modifier suivant les circonstances dans lesquelles le chirurgien sera appelé à donner son avis.

(1) Holmes. *Loc. cit.*, p. 297.

# DEUXIÈME PARTIE

## Des difformités acquises des doigts et des moyens d'y remédier.

Il ne s'agit plus ici des vices de conformation des doigts que présente le nouveau-né, mais bien des difformités qui surviennent, soit spontanément, soit consécutivement à des plaies, à des brûlures ou à des maladies diverses.

Avant d'entrer dans cette étude, il importe de définir ce qu'il faut entendre par le mot difformité. Toute maladie qui change la forme, le volume, la direction des doigts, détermine une déformation de ces organes, mais cette altération n'a aucun rapport avec ce que nous entendons par difformité. Un doigt *difforme* est affecté d'une manière permanente dans sa direction, sa forme, son volume, ses rapports ou ses fonctions ; et les changements qu'il a subis offrent peu d'espoir de guérison. Donc la difformité entraînera pour nous l'idée d'une lésion permanente des doigts.

On conçoit déjà que nous rejetterons une foule de lésions qui déforment ces organes ; nous les mentionnerons cependant dans le seul but de nous expliquer clairement sur la manière dont nous envisageons notre sujet.

### *Division.*

Les difformités acquises des doigts peuvent se montrer sous les formes suivantes :

1° La direction du doigt peut être changée, et celui-ci maintenu dans une position vicieuse permanente. Il peut être fléchi,

étendu ou dévié latéralement. Nous admettrons donc la *flexion permanente*, l'*extension permanente* et la *déviation latérale* des doigts.

2° Le volume des doigts peut être modifié et donner lieu à deux genres opposés de difformités : ou bien il est réduit à des proportions trop minimes, ce qui constitue l'*atrophie* ; ou bien il devient trop considérable et l'on dit qu'il est affecté d'*hypertrophie*.

3° Une difformité que l'on observe très-fréquemment, qui résulte d'un changement permanent dans les rapports des doigts et pour laquelle le chirurgien est fort souvent embarrassé, consiste dans l'union, l'adhérence que les doigts contractent entre eux ou avec les parties voisines. On lui donne le nom de *syndactylie*.

4° Les doigts perdent quelquefois leurs mouvements d'une manière plus ou moins complète. Quoique cette altération fonctionnelle accompagne dans beaucoup de cas les autres espèces de difformités, on n'en doit pas moins admettre l'*ankylose*, la *roideur articulaire*, qui existe assez souvent d'une manière indépendante.

Maintenant que nous nous sommes expliqué sur ce que nous entendons par difformités des doigts, il est clair que nous rejetons complétement les diverses tumeurs qui peuvent se montrer sur ces organes, telles que tumeurs osseuses, cartilagineuses, synoviales, vasculaires, etc. Nous écartons également, il est à peine besoin de le dire, toutes les tuméfactions inflammatoires aiguës ou chroniques pouvant affecter les diverses parties constituantes des doigts.

Il est évident que nous n'avons pas à nous occuper des fractures et des luxations, quoique ces lésions traumatiques, de même que l'écrasement des doigts, soient fréquemment la cause des difformités.

Nous ne nous occuperons pas non plus de certaines difformités qui n'intéressent nullement le chirurgien et pour lesquelles on ne saurait réclamer son secours ni celui de l'ortho-

pédiste ; telle est, par exemple, la déformation des doigts, connue sous le nom de doigts hippocratiques.

TABLEAU DES DIFFORMITÉS ACQUISES.

| | | | |
|---|---|---|---|
| DIFFORMITÉS. | Altération de direction. | | Flexion permanente.<br>Extension permanente.<br>Déviation latérale. |
| | » | volume. | Atrophie.<br>Hypertrophie. |
| | » | rapports. | Syndactylie. |
| | » | mouvements. | Ankylose. — Roideur articulaire. |

*Plan de description.*

Nous diviserons ce sujet en trois chapitres. Dans le premier nous présenterons quelques considérations anatomiques et physiologiques sur les doigts.

Le deuxième traitera d'une manière générale de l'étiologie des difformités acquises des doigts.

Dans un troisième chapitre qui sera divisé en sept articles distincts, nous étudierons séparément la *flexion permanente*, l'*extension permanente*, la *déviation latérale*, l'*atrophie*, l'*hypertrophie*, les *adhérences vicieuses*, et la *roideur articulaire* des doigts.

Dans la description de chaque variété de difformités, nous reviendrons sur l'étiologie, puis nous étudierons l'anatomie pathologique, les variétés anatomiques, et nous insisterons surtout sur le traitement que nous considérons comme la partie la plus importante de la question.

# CHAPITRE PREMIER

## CONSIDÉRATIONS ANATOMIQUES ET PHYSIOLOGIQUES SUR LES DOIGTS.

### *A. Anatomie.*

Nous serons bref sur ce point. Nous ne pouvons nous dispenser cependant d'entrer dans quelques détails relatifs à quelques-unes des parties constituantes des doigts.

Nous ne décrirons pas la conformation extérieure des doigs, nous ne parlerons pas de son squelette, mais nous ne saurions passer sous silence l'étude des parties blanches, fibreuses et tendineuses dont l'ensemble était décrit, il y a peu d'années, sous le nom de tissu albuginé.

Le mot albuginé donnait à l'esprit l'idée d'un tissu blanc nacré ou blanc grisâtre, dur, dépourvu de contractilité et d'élasticité. Ce tissu était considéré comme une condensation du tissu cellulaire, en sorte que toutes ces parties constituantes de l'organisme étaient regardées comme formées d'un tissu cellulaire dont l'aspect seul différait dans les diverses parties.

Aujourd'hui, les progrès de l'histologie ont singulièrement modifié cette manière de voir. Rien de plus différent pour le micrographe que les fibres albuginées du périoste, des ligaments articulaires, des gaînes fibreuses et des aponévroses, des tendons et du derme. Pour lui, tous ces tissus différents les uns des autres sont distincts également du tissu cellulaire.

Dans l'étude des lésions que nous avons à décrire, nous verrons cependant qu'il existe des rapports incontestables entre l'évolution de certains phénomènes anatomo-pathologiques et le groupement des divers tissus à fibre de tissu cellulaire plus ou moins condensé. Nous verrons en effet dans la rétraction des doigts tous ces tissus participer à la déformation. Cette évolution pathologique de tous ces éléments en même

temps semble être en contradiction avec les données microscopiques qui ont cours aujourd'hui dans la science.

Peut-être, à mesure que l'histologie fera de nouveaux progrès, reviendra-t-on, au moins sur ce point, aux idées anciennes. Quoi qu'il en soit, l'étude microscopique détaillée des éléments qui constituent le doigt ne nous paraît point très-utile pour notre sujet. Il n'en est pas de même d'autres détails anatomiques.

Les parties fibreuses et celluleuses qui entrent dans la constitution des doigts sont réparties comme il suit :

1° *Tendons.* — Les tendons des doigts occupent la face antérieure, la face postérieure et les parties latérales.

*a.* A la face antérieure, on trouve les tendons des deux muscles fléchisseurs communs des doigts, dont le profond traverse le superficiel vers le milieu de la première phalange pour aller s'insérer à l'extrémité supérieure de la phalangette. Le tendon du fléchisseur superficiel se reconstitue au niveau de l'articulation de la phalange avec la phalangine et se bifurque de nouveau après avoir entre-croisé quelques fibres avec celles du côté opposé, pour se fixer, par deux languettes, sur les bords de la phalangine. Ces deux tendons sont si bien juxtaposés qu'il semblent ne former qu'un seul cordon à surface lisse, régulière, d'un blanc nacré. Ils glissent dans une gaîne fibreuse par l'intermédiaire d'une séreuse remontant vers la main à 2 ou 3 centimètres plus haut que l'articulation métacarpo-phalangienne.

Pour le petit doigt et le pouce, on sait que la séreuse est presque toujours en continuité avec celle qui facilite les glissements des nombreux tendons contenus dans le canal radiocarpien.

Il existe entre la partie profonde ou osseuse de la gaîne et la face postérieure des tendons des replis sur lesquels Malgaigne, Filugelli et M. J. Guérin ont beaucoup insisté.

Ce sont des brides formées de tissu cellulaire, dont les dimensions sont un peu variables selon les individus, mais qui, en général, se rapprochent beaucoup de la disposition suivante :

Elles sont lâches et présentent des vaisseaux souvent visi-

bles à l'œil nu, qui se dirigent de la face profonde de la gaîne vers les tendons.

Il en existe deux pour le tendon du fléchisseur profond. L'une d'elles est située tout à fait à l'extrémité du tendon, elle a une forme triangulaire et occupe la moitié inférieure de la longueur de la première phalange. Lorsque le tendon est soulevé, on voit que l'un des bords de cette bride s'insère sur la face antérieure de la phalangine et qu'un autre se fixe à la face postérieure du tendon. Ce repli, dont le sommet correspond à l'articulation de la phalangette, présente un bord libre concave qui regarde la racine du doigt.

On peut voir la disposition de ce repli sur la figure 16, où il se trouve plus petit qu'à l'état normal.

Le second repli, celluleux, appartenant au même tendon, s'insère en arrière sur la partie inférieure de la phalange. Ce repli, qui présente ordinairement environ un demi-centimètre de largeur et 1 centimètre et demi de longueur, est séparé du précédent par un intervalle qui ne dépasse pas ordinairement 1 centimètre; il manque rarement.

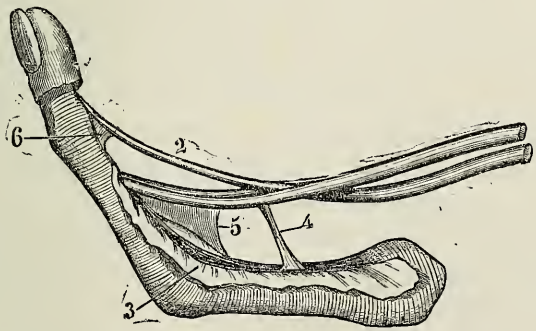


Fig. 16. — Tendons des fléchisseurs dans leur gaîne. — 2 Tendon du fléchisseur profond.— 3 Bord renversé de la gaîne fibreuse des tendons. — 4 Repli synovial du tendon profond. — 5 Repli étendu de la paroi profonde de la gaîne au tendon superficiel.— 6 Filament étendu de la phalangine au tendon fléchisseur profond (1).

Nous nous sommes assuré sur le cadavre que le repli le plus

(1) Figure tirée de mon anatomie descriptive.

élevé suffit dans presque tous les cas pour empêcher le retrait du tendon fléchisseur dans sa gaîne, même lorsqu'on exerce sur lui des tractions après en avoir pratiqué la section au niveau du point correspondant à l'espace qui sépare les deux replis.

A plus forte raison, le bout supérieur du tendon sera retenu dans sa gaîne si la section est faite sur le milieu même du repli le plus inférieur.

Quant au tendon du fléchisseur superficiel, il est pourvu de deux prolongements celluleux analogues. Ceux-ci de 1 centimètre et demi de longueur environ, sont parallèles; le plus souvent, ils se fixent sur les bords de la phalange et se portent sur les côtés du tendon du fléchisseur superficiel, au niveau du point où celui-ci se reconstitue après s'être divisé.

Au niveau du pouce, il n'existe qu'un seul tendon fléchisseur pourvu d'une gaîne beaucoup plus courte et beaucoup plus mince que celle des autres doigts.

*b*. Sur les faces postérieure et latérales des doigts, on trouve un petit appareil tendineux qui est bien mieux connu depuis les recherches de M. Bouvier et celles plus récentes de M. Duchenne (de Boulogne). Ce surtout qui enveloppe une grande partie du doigt est disposé de la manière suivante : le tendon de l'extenseur commun, arrivé au niveau de la partie supérieure de la première phalange, s'aplatit, et s'étale de plus en plus jusqu'à la deuxième, où il se divise en trois parties : une languette médiane qui s'insère à l'extrémité supérieure de la seconde phalange où elle est confondue avec le ligament postérieur articulaire, et deux languettes latérales qui descendent plus bas en se rapprochant et se confondant au moment où elles se fixent à l'extrémité supérieure de la phalangette.

Cette enveloppe fibreuse de la face dorsale du squelette du doigt est située entre deux couches de tissu cellulaire. L'une, superficielle, formée de tissu peu condensé, réunit les tendons à la peau, l'autre, profonde, très-lâche, sur la face dorsale de la première phalange et un peu moins sur celle de la seconde, pour faciliter le glissement des tendons.

On croyait autrefois que cet appareil tendineux dorsal du

doigt était uniquement formé par le tendon extenseur. Les recherches anatomiques modernes, celles surtout si complètes de M. Duchenne (de Boulogne) sont venues éclairer d'un jour nouveau cette partie de l'anatomie.

Si l'on dissèque un doigt, on voit manifestement que le tendon extenseur reçoit sur ses bords les tendons des interosseux et des lombricaux.

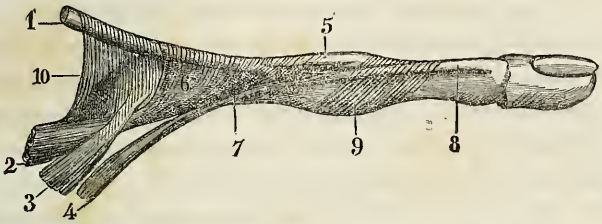


Fig. 17. — Partie latérale d'un doigt. Le tendon extenseur est relevé pour tendre les expansions fibreuses qu'il reçoit. — 1 Extenseur commun. — 2 Interosseux, faisceau qui se porte en s'épanouissant sur le tendon extenseur. — 3 Interosseux, faisceau phalangien. — 4 Lombrical. — 5 Faisceau moyen de l'extenseur pour la dernière phalange. — 6 Bandelette triangulaire formée par l'épanouissement de l'interosseux sur la première phalange et sur le tendon extenseur. — 7 Tendon du lombrical se confondant avec celui de l'interosseux. — 8 Insertion de ces trois tendons réunis sur la troisième phalange. — 9 Bandelette fibreuse très-mince appliquant les tendons sur l'articulation, et renforçant les parties latérales de l'articulation. — 10 Bandelette fibreuse étendue de l'interosseux à l'extenseur, maintenant le tendon appliqué sur l'articulation, et protégeant la synoviale (1).

Celui de l'interosseux après s'être épanoui en forme d'évenfail sur les côtés de la première phalange, s'insère en partie sur la portion phalangienne de l'extenseur commun; le reste de cette portion irradiée du tendon s'accole au bord de la portion phalanginienne de l'extenseur qu'elle accompagne jusqu'à l'extrémité supérieure de la phalangette. Indépendamment de cette portion accessoire de l'extenseur, les interosseux envoient un faisceau particulier, faisceau phalangien, plus volumineux que l'autre, et qui se fixe sur le tubercule situé de chaque côté de l'extrémité supérieure de la phalange; de sorte que chaque muscle interosseux présente deux faisceaux à fonction distincte, l'un phalangien et l'autre phalangettien.

(1) Figure tirée de mon anatomie descriptive.

Les tendons lombricaux se comportent de la même manière que le faisceau phalangettien de l'interosseux, c'est-à-dire qu'arrivés sur le côté externe de la première phalange des quatre derniers doigts, ils mélangent leurs fibres avec celles des interosseux et avec celles des bords du tendon extenseur, de telle sorte que les lombricaux, la partie terminale des interosseux et les parties latérales du tendon extenseur, s'insèrent ensemble sur l'extrémité supérieure de la phalangette.

Ce n'est pas tout. Il existe en outre sur toute la longueur de la face dorsale du doigt une lamelle fibreuse, formée de fibres albuginées, transparente, grâce à son peu d'épaisseur, et appliquant pour ainsi dire l'ensemble de ce revêtement tendineux sur la face dorsale du squelette.

Cette lamelle distincte des tendons semble naître sur les parties latérales des doigts; elle est surtout manifeste à l'extrémité supérieure de la première et de la seconde phalange.

Il résulte de ce qui précède qu'il existe sur la face dorsale du doigt une série de couches superposées, au nombre de sept, qui sont, en allant vers la profondeur : la peau, le tissu cellulaire sous-cutané, une lamelle fibreuse très-mince, un appareil tendineux enveloppant cette partie du doigt, une couche de tissu cellulaire sous-tendineuse, le périoste, et enfin le squelette.

2° *Tissus fibreux.* — Les parties fibreuses comprennent le périoste, les ligaments articulaires et les gaînes tendineuses.

*a.* Les os sont revêtus de périoste jusqu'au niveau du bord du cartilage articulaire qui recouvre leurs extrémités. Il se comporte à ce niveau comme sur le reste du squelette.

*b.* Les ligaments articulaires, constitués par du tissu fibreux, et de forme triangulaire, sont situés sur les parties latérales des articulations. Par leur sommet, ils s'insèrent sur un tubercule et dans une dépression placés aux parties latérales de l'extrémité osseuse située au dessus de l'articulation. De là ces ligaments se portent en bas et en avant en s'épanouissant. Ils envoient un faisceau au tubercule latéral de la phalange située au dessous, et un autre plus antérieur, qui se

confond en s'épanouissant avec les bords du ligament antérieur.

Ces deux ligaments sont doublés à leur face profonde par la couche celluleuse de la synoviale, et revêtus à leur face superficielle par une couche de tissu cellulaire.

Le ligament antérieur, c'est-à-dire la portion fibreuse qui reçoit la partie antérieure des ligaments latéraux sera décrit avec les gaînes fibreuses dont il ne saurait être séparé.

c. Les gaînes fibreuses doivent nous arrêter un instant. Ce sont des tubes étendus depuis l'extrémité supérieure de la phalangette jusqu'au-dessus de l'articulation métacarpo-phalangienne, où leurs parois dégénèrent en un tissu cellulaire plus ou moins lâche, formant à la paume de la main une couche sous-jacente à l'aponévrose palmaire.

Ces gaînes, très-solides et très-résistantes, forment des tubes complets. Leur surface interne lisse, régulière et polie, dépourvue d'épithélium, est recouverte par une couche liquide onctueuse qui facilite le glissement des tendons fléchisseurs. La surface externe de ces gaînes est en rapport en avant et sur les côtés avec le tissu cellulaire sous-cutané, et en arrière avec le squelette.

Cette portion de gaîne fibreuse qui tapisse le squelette présente une épaisseur qui peut, en certains points, atteindre jusqu'à deux millimètres. Elle est confondue avec le périoste et le tissu fibro-cartilagineux qui constitue le ligament antérieur des articulations, de telle sorte qu'en examinant la partie profonde de la gaîne, dont on a extrait les tendons, on aperçoit une surface uniforme étendue sur toute la longueur du doigt.

Toute la portion de gaîne fibreuse située en avant et sur les côtés des tendons présente une grande résistance. Cette portion de gaîne est surtout épaissie au niveau des articulations phalangiennes. Le tissu fibreux qui la constitue est formé de faisceaux transversaux parallèles. La partie la plus épaisse de la gaîne se trouve située au devant de l'articulation métacarpo-phalangienne.

d. Indépendamment du périoste, des ligaments et des gaînes

fibreuses, il existe à la racine des doigts d'autres parties fibreuses, dépendances de l'aponévrose palmaire. Vers la racine des doigts, l'aponévrose palmaire, de forme triangulaire à sommet supérieur, se découpe en huit languettes, qui se portent sur les parties latérales de la première phalange, en formant sept arcades fibreuses donnant passage, les unes aux tendons fléchisseurs, et les autres aux nerfs et aux vaisseaux collatéraux des doigts.

Le mode de terminaison de ces languettes fibreuses nous paraît important à préciser. Nous nous sommes livré sur ce point à des études répétées sur le cadavre, et nous pouvons affirmer que cette terminaison variable selon les sujets se fait en général de la manière suivante :

Il est impossible de poursuivre ces languettes au delà du milieu de la première phalange. Vers les parties latérales de l'articulation métacarpo-phalangienne, les fibres de ces languettes commencent à se dissocier, à s'épanouir. Il est manifeste que les unes se fixent à la face profonde du derme avec lequel elles se confondent, que d'autres se jettent sur les ligaments latéraux articulaires, et qu'un certain nombre se dirige vers la peau de l'espace interdigital qu'elles semblent destinées à maintenir fixée à la racine des doigts. Il n'est pas à notre connaissance qu'aucun anatomiste ait jamais pu poursuivre l'aponévrose palmaire au delà du point que nous avons indiqué. Aussi sommes-nous étonné de voir de grands chirurgiens attribuer la flexion permanente du doigt entier à la rétraction de l'aponévrose palmaire.

Au niveau de la racine des doigts, mais surtout à la paume de la main, l'aponévrose palmaire reçoit des faisceaux fibreux du derme qui viennent s'insérer sur elle. On a voulu décrire minutieusement toutes ces attaches normales; d'un autre côté, dans les cas pathologiques, M. Goyrand les a considérées comme des languettes particulières de nouvelle formation. La vérité est, croyons-nous, que l'opinion de M. Goyrand, trop exclusive, est aussi difficile à démontrer que celle qui considère ces brides comme susceptibles de description. Pour nous,

il n'est pas douteux que si quelques filaments fibreux vont se fixer à la face profonde du derme de la racine des doigts, il est manifeste que des faisceaux condensés, plus ou moins volumineux et très-irréguliers se détachent du derme pour s'insérer sur les parties fibreuses sous-jacentes, en limitant des espaces ou aréoles de forme variée dans lesquelles sont contenus les pelotons adipeux sous-cutanés.

3o *Tissu cellulaire.* — Indépendamment de ces tissus fibreux et tendineux, il existe dans les doigts du tissu cellulaire qui réunit entre elles les différentes parties constituantes de ces extrémités. Entre la partie antérieure des gaînes fibreuses et la face profonde de la portion palmaire de la peau, la couche de tissu cellulaire sous-cutané n'existe pas sous forme de couche distincte; elle est confondue avec les éléments du derme.

Nous sommes surpris de voir que les auteurs n'aient pas appelé spécialement l'attention des chirurgiens sur cette structure particulière de la paume de la main et de la face palmaire des doigts. Dans les autres régions, la peau glisse avec plus ou moins de facilité sur les parties fibreuses sous-jacentes par l'intermédiaire d'une couche de tissu cellulaire sous-cutané assez lâche. A la paume des mains et à la plante des pieds, au contraire, la locomotion de la peau sur les parties fibreuses sous-jacentes est à peine sensible.

4° *Peau.* Nous ne saurions nous dispenser de parler de la peau qui recouvre la face palmaire des doigts. Constituée comme partout ailleurs, par l'épiderme et le derme, présentant des plis articulaires, sur lesquels quelques chirurgiens ont voulu se guider dans les opérations sur les doigts, couverte de papilles nombreuses et très-développées, la peau de cette région offre des caractères spéciaux. Elle est en effet dépourvue de glandes sébacées et de follicules pileux.

De plus, elle renferme une grande quantité de glandes sudoripares.

Avant de terminer ces considérations anatomiques, nous ferons ressortir de notre description, ce point qui nous paraît

capital : c'est l'*adhérence intime de la peau aux parties fibreuses sous-jacentes.*

B. *Physiologie.*

Il serait trop long et hors de sujet, de décrire ici toutes les fonctions que les doigts sont destinés à remplir. Mais nous ne pouvons passer sous silence la partie physiologique qui nous intéresse si vivement ; nous voulons parler des mouvements des doigts.

Il est très simple de se faire une idée de la locomotion des divers segments des doigts pendant les mouvements. Il suffit, pour s'en rendre compte d'examiner ces organes pendant qu'on les fait mouvoir. Parlons des muscles.

Depuis quelques années à peine, on a mieux précisé quelles sont les puissances actives qui déterminent les mouvements de flexion et d'extension des doigts. C'est à M. Duchenne que revient le mérite de cette démonstration physiologique.

En outre des mouvements d'abduction et d'adduction que présentent les doigts par rapport à l'axe de la main, il existe un mouvement de flexion et un mouvement d'extension. Autrefois, on se contentait de dire que l'extension était déterminée par l'extenseur commun des doigts. On savait en outre, que le muscle fléchisseur profond, inséré à la phalangette, déterminait la flexion de cet os, tandis que la flexion de la phalangine était placée sous l'influence du fléchisseur superficiel. La flexion de la phalange était déterminée tout naturellement par la flexion des deux dernières.

Or, les belles recherches anatomiques auxquelles s'est livré M. Duchenne, guidé par une série nombreuse de cas pathologiques et par l'expérimentation physiologique, ont démontré la part d'action revenant aux muscles de l'avant-bras qui se portent aux doigts et à ceux que ceux-ci reçoivent de la région du métacarpe.

L'*extenseur commun des doigts* a une action plus limitée qu'on ne se l'imaginait autrefois. En effet, au niveau de l'articulation métacarpo-phalangienne, son tendon envoie des faisceaux

fibreux sur la synoviale articulaire et par l'intermédiaire de ces faisceaux, selon M. Duchenne, il déterminerait l'extension de la première phalange. Vers la partie moyenne de cet os, l'extenseur commun des doigts, en grande partie fusionné, comme nous l'avons vu précédemment, avec les tendons des interosseux et des lombricaux, confond son action avec celle de ces muscles que nous examinerons tout à l'heure.

Les muscles *fléchisseurs communs* agissent bien sur la phalangine et sur la phalangette, comme leurs insertions l'indiquent; mais leur action ne se borne pas là. Aucun auteur, que nous sachions, ne mentionne ce qui suit : Si l'on ouvre la gaîne fibreuse de plusieurs doigts, et si l'on exerce des tractions sur les tendons fléchisseurs, on remarque que le tendon du fléchisseur profond ne fléchit pas seulement la phalangette sur la phalangine, mais qu'il entraîne en même temps cette dernière. Si l'on détache d'un coup de scalpel l'insertion de ce tendon à la phalangette, on voit encore la phalangine être entraînée par l'intermédiaire du repli synovial. Il en est de même du fléchisseur superficiel. Enlevez le profond pour rendre la chose plus nette, tirez en haut le tendon du superficiel, et vous verrez que la phalange est entraînée par les replis synoviaux qui les réunissent au tendon, tandis que la phalangine suivra l'impulsion que lui imprime le tendon tiraillé, mais ce mouvement ne se fait sentir que si la phalange a déjà été un peu fléchie. Donc, la première phalange a deux agents de flexion. En somme, chaque fléchisseur exerce son action sur deux phalanges en même temps. Voilà, à coup sûr, pourquoi il nous est si difficile de fléchir une phalange isolément.

Reste à déterminer les véritables agents de flexion de la phalange et d'extension de la phalangine et de la phalangette.

M. Duchenne (de Boulogne) avait éte frappé de l'attitude spéciale et constante que prend la main lorsqu'elle est affectée d'atrophie des muscles interosseux.

En effet, lorsque les *interosseux* et les *lombricaux* sont paralysés, la main prend une forme particulière, assez analogue à une griffe d'animal. Cette attitude de la main, désignée par le

même physiologiste sous le nom de *main en griffe*, a conduit naturellement aux découvertes anatomiques et physiologiques que nous étudions en ce moment.

D'après M. Duchenne, cette position vicieuse des doigts est due à la paralysie des interosseux et souvent aussi de leurs congénères les lombricaux. Si l'on vient à faire passer un courant électrique dans ces muscles, on remarque, s'ils sont encore susceptibles de se contracter, la flexion de la phalange et l'extension de la phalangine ainsi que de la phalangette.

On peut se rendre compte de l'action de ces muscles en les électrisant sur un sujet bien portant. Il est également facile de répéter ces expériences sur un doigt disséqué. On remarque en effet que les tractions exercées sur les tendons extenseurs amènent le redressement de la première phalange seule, et que pour étendre les deux autres on est obligé d'agir sur les interosseux et les lombricaux. Le tiraillement exercé sur ces muscles produit en même temps la flexion de la première phalange.

De tout ce qui précède, il résulte que l'extension de la phalange est déterminée par l'extenseur commun, et celle de la phalangine et de la phalangette par les interosseux et les lombricaux; que la flexion de la phalange est placée sous l'influence de ces derniers muscles, tandis que la phalangine est fléchie par le fléchisseur superficiel et la phalangette par le profond.

---

## CHAPITRE II.

### ÉTIOLOGIE.

Les causes qui peuvent déterminer les difformités des doigts sont infiniment nombreuses. Nous les diviserons en deux grands groupes : Les causes *éloignées* et les causes *prochaines*.

1° *Causes éloignées.*

Par causes éloignées nous entendons toutes celles qui agissent loin du lieu malade, telles que affections des centres nerveux, ou bien maladie soit générale, soit constitutionnelle.

Plusieurs de ces causes intéressent secondairement le chirurgien, car le traitement de la plupart des difformités qu'elles occasionnent ne réclame ni les secours de la médecine opératoire ni ceux de l'orthopédie. Cependant on peut rencontrer des *contractures* chez quelques paralytiques, dans quelques cas de tumeurs cérébrales, dans les maladies *convulsives*.

Obs. 1.— Le Dr Skey (1), en 1866, mentionne le cas d'une fille de 17 ans, atteinte de contractions *hystériques* des doigts, guérie par l'extension forcée. La maladie datait de six mois.

Obs. 2. — *Contracture du poignet et des doigts* (suite de convulsions) (2).

Une femme âgée de 20 ans présente une luxation complète des os du carpe, de sorte que leur partie postérieure et les extrémités inférieures du cubitus et du radius représentent un moignon.

La flexion des doigts est si grande qu'ils sont en contact avec la partie antérieure de l'avant-bras.

Le traitement par l'extension forcée mais graduelle fut couronné d'un succès complet et *durable*, puisque cinq ans plus tard la guérison persistait.

Le *rhumatisme* peut amener des difformités des doigts, de même que la goutte, qui détermine quelquefois des *subluxations* par l'accumulation de tophus.

On voit également la phthisie déformer l'extrémité des doigts (doigts hippocratiques).

La *syphilis* (3) peut amener de même des difformités, non-seulement en altérant les os, le périoste ou la peau, mais en-

(1) Med. Times and Gaz., vol II, p. 386.

(2) London. Medico-chir. Transactions, vol. IV, p. 297; 1813.

(3) Voy. plusieurs observations de M. Ricord dans la Gazette des hôpitaux, 1842.

core en amenant quelque chose de plus spécial, la rétraction des doigts.

Des intoxications, enfin, peuvent produire des difformités des doigts en les paralysant : telle est l'intoxication saturnine qui amène la *paralysie* de certains muscles, des extenseurs en particulier.

Les difformités plus ou moins passagères, ou celles qui ne réclament pas l'intervention du chirurgien, amenées par les causes éloignées que nous venons de citer, sont loin d'être aussi nombreuses que celles dont nous allons nous occuper dans le second groupe.

### 2° *Causes prochaines.*

Parmi les causes prochaines nous admettrons toutes celles qui agissent *in situ*, et celles qui sans être très-éloignées agissent à une petite distance, dont il est difficile de préciser l'étendue (causes de *voisinage*).

**Causes locales.** — Les causes locales qui amènent des difformités digitales peuvent être des lésions de la peau, des lésions des tissus fibreux et tendineux entrant dans la constitution des doigts, des lésions articulaires, enfin des lésions qui peuvent porter sur l'ensemble des parties composant les doigts.

*Peau.* Les lésions de la peau peuvent produire des difformités de deux manières différentes.

Dans certains cas, le doigt devient difforme par suite du développement d'éléments morbides dans l'enveloppe cutanée, comme on le voit dans l'*éléphantiasis des Grecs*, caractérisé par ses masses tuberculeuses spéciales, dans l'*éléphantiasis des Arabes*, survenant un temps plus ou moins long après la naissance, et dans toutes les variétés de tumeurs : verrues, tubercules anatomiques, lipomes, etc.

Dans d'autres cas, beaucoup plus importants, les lésions cutanées amènent des déformations qui font souvent le désespoir du malade et du chirurgien. Ce sont toutes les maladies, tous les accidents suivis de perte de substance, et donnant lieu à la production d'un tissu réparateur, cicatriciel.

Certaines de ces causes reconnaissent pour origine le *traumatisme*, les plaies, blessures, contusions profondes.

Une variété de traumatisme produit encore ces lésions de la peau, les *brûlures* et les *congélations* (1).

D'autres causes assez nombreuses peuvent occasionner une perte de substance de la peau; c'est ainsi que divers *ulcères* syphilitiques ou autres déforment les doigts en se cicatrisant; c'est ainsi qu'une difformité peut succéder aux ulcères qui surviennent à la suite de certaines affections cutanées.

*Tissu fibreux et tendineux.* Nous verrons que l'une des cause les plus fréquentes de difformité des doigts a son siége dans le tissu fibreux qui concourt à la formation du doigt.

On observe en effet fort souvent la *rétraction* des tissus fibreux et tendineux.

Cette rétraction peut être *primitive* ou *consécutive*.

La rétraction primitive, comparable à celle de l'aponévrose palmaire, et l'accompagnant le plus souvent, détermine la *flexion permanente* des doigts.

Ce que nous savons sur la physiologie des tissus fibreux en général nous permet de nous expliquer les rétractions consécutives. En effet, quand un doigt reste pendant longtemps dévié de sa position normale, peu à peu il se manifeste de la roideur articulaire; puis insensiblement les tissus fibreux, situés du côté où la déviation du doigt existe, se ratatinent, se raccourcissent, se rétractent.

Les causes déterminantes de la rétraction consécutive ne sont pas rares. Toute maladie ou tout traitement chirurgical, ayant nécessité une position déterminée et fixe des doigts pendant un temps plus ou moins long, est susceptible d'amener consécutivement une difformité par roideur articulaire ou déviation des doigts. Nous étudierons plus longuement ce sujet

(1) Nous avons connaissance de plusieurs observations de difformités des doigts observées dans le service de clinique chirurgicale de M. le baron Larrey, survenues pendant la campagne de Crimée.

lorsque nous décrirons la flexion permanente des doigts.

*Articulations*. Les maladies articulaires sont une source fréquente de difformités ; une simple *entorse*, l'*arthrite*, la *tumeur blanche*, une *luxation non réduite*, la *contusion* même d'une articulation des doigts se terminent souvent par ankylose partielle ou totale, ou par flexion permanente, et peuvent déformer les doigts à tel point qu'ils soient une cause constante de gêne et que quelques malades réclament l'opération.

*Ensemble des parties*. Les doigts peuvent devenir difformes à la suite de *plaies profondes*, de *blessures* intéressant les gaînes fibreuses et les tendons eux-mêmes. C'est ainsi que certaines *opérations* pratiquées sur les doigts sont quelquefois suivies de roideurs articulaires, soit que le tendon ait été blessé ou que la gaîne se soit trouvée ouverte ou simplement enflammée. L'*inflammation* des doigts peut être suivie de difformité ; il est fréquent de voir le *panaris* amener une altération dans la longueur, la direction, le volume ou les fonctions du doigt, en agissant tantôt sur la gaîne fibreuse et ses tendons, tantôt sur l'ensemble des tissus qui composent le doigt, tantôt enfin en déterminant la nécrose d'une phalange.

On pratique fréquemment des amputations pour ces difformités consécutives aux inflammations du doigt, soit qu'il se trouve complétement ankylosé, soit que les tendons fléchisseurs ayant été détruits, le doigt soit maintenu dans l'extension permanente. Le 13 mai 1869, M. Gosselin a fait à l'hopital de la Charité l'amputation de deux doigts pour une difformité semblable.

Il est tout un groupe de causes que l'on peut aussi rattacher à l'inflammation et qui ont une influence manifeste, telles sont : les *irritations* mécaniques et physiques qui portent sur la face palmaire des doigts et de la main comme on l'observe quelquefois chez les divers ouvriers habitués à tenir des outils.

On attribue encore certaines déviations à l'*attitude vicieuse* que prennent les doigts dans certaines professions, tailleur, fileuses.

Les tumeurs qui se développent dans les doigts, telles que : tumeurs des os, enchondromes, fibromes, lipomes, kystes sy-

noviaux, tumeurs vasculaires, etc., peuvent déformer les doigts, mais il s'agit là d'une déformation et non d'une difformité.

**Causes de voisinage.** Les difformités des doigts peuvent être consécutives à des lésions, à des affections d'organes, de tissus plus ou moins éloignés. Toutes les inflammations de la paume de la main, les irritations mécaniques de cette partie, les opérations, sont susceptibles d'amener soit une roideur, soit une flexion permanente des doigts.

Nous avons vu en 1867 une femme au sujet de laquelle nous avions rédigé la note suivante, dans le service de Jarjavay à l'hôpital Beaujon.

M. Jarjavay reçoit dans son service, à l'hôpital Beaujon, une femme qui présente une rétraction de tous les doigts et du pouce de la main droite. Elle dit avoir eu une tumeur dans la paume de la main qu'on a incisée trois fois. A la suite de ces incisions, les doigts ont subi une flexion telle, que les ongles, non-seulement touchent la face palmaire de la main, mais encore y ont pénétré en produisant des ulcérations.

On peut observer dans l'avant-bras des causes de difformité : *phlegmons* amenant la flexion permanente des doigts, *cal* englobant une masse plus ou moins considérable des muscles.

Obs. 3. — *Rétraction de la main et des doigts consécutive à une fracture du radius ; section des tendons fléchisseurs, restauration de la forme et des fonctions de la main* (1); par le Dr Gorré, chirurgien en chef de l'hospice de Boulogne-sur-Mer. — Un enfant de 7 ans et demi se cassa le radius droit à l'union du tiers supérieur avec le tiers moyen, dans un chute sur la paume de la main. On lui appliqua l'appareil ordinaire des fractures de l'avant-bras et on le maintint pendant six semaines ; mais l'appareil était trop serré, et lorsqu'on l'enleva, on reconnut, à la face palmaire de l'avant-bras, une ulcération superficielle, et un état de flexion permanente de la main et des doigts à l'exception du pouce. Quatre mois après la main était fléchie angulairement sur l'avant-bras, et dirigée dans le sens de l'adduction. L'index, le médius, l'annulaire et l'auriculaire fléchis dans leurs articulations étaient enfoncés vers la paume de la main, le pouce seul

(1) *Gazette médicale de Paris* (novembre 1847).

avait conservé sa direction normale et ses usages; la main était constamment fermée et ne pouvait servir à aucun des besoins de la vie. Dans ces circonstances, l'auteur se décida à pratiquer au poignet la section des muscles rétractés; il fit porter la main autant que possible dans l'abduction, et fit saillir, à la face palmaire de l'avant-bras, les trois tendons du cubital antérieur et des deux palmaires qui tous trois furent coupés avec le ténotome, à l'aide d'une ponction isolée pour chacun d'eux et à des niveaux différents. La main s'étendit aussitôt sur l'avant-bras et reprit à peu près sa position normale, elle fut assujettie par une double attelle dorso-palmaire, s'étendant un peu au-dessous de l'articulation radio-carpienne, et par une attelle radiale, dont elle était séparée par un coussinet épais, et vers laquelle elle se trouvait ramenée par quelques tours de bande. Six jours après, M. Gorré divisa le fléchisseur sublime au poignet; cette opération eut pour résultat immédiat un léger abaissement des deux premières phalanges. Cinq jours après, il coupa, au niveau des deuxièmes phalanges les quatre tendons du fléchisseur profond, lequel représentait à chaque doigt une corde parfaitement tendue et isolée. Aussitôt la section achevée, les phalangettes, qui étaient fléchies en forme de crochet sur les phalangines, devinrent flasques et mobiles; un tampon d'ouate fut placé dans la paume de la main, et les doigts furent maintenus fléchis à l'aide d'un bandage dextriné. Lorsque ce bandage fut enlevé quinze jours plus tard, l'enfant n'exécutait que de très-faibles mouvements des doigts, le bras fut mis en écharpe et le petit malade retourna dans sa famille. Un mois après, la main, toujours un peu inclinée vers le bord cubital, se fléchissait et s'étendait avec aisance. Les doigts avaient leur mouvement à peu près normal dans les articulations du métacarpe avec les premières phalanges et dans celles des premières avec les deuxièmes; les mouvements étaient obscurs et bornés dans les articulations des deuxièmes avec les troisièmes. Cependant l'enfant maniait assez bien sa cuiller et sa fourchette, et saluait, en saisissant avec sa main opérée le rebord de sa casquette. Sept mois après, la direction de la main était à peu près normale; les doigts ne pouvaient s'étendre qu'incomplètement; les deuxièmes phalanges étaient légèrement fléchies sur les premières, les troisièmes sur les secondes. Les articulations métacarpo-phalangiennes et phalango-phalangiennes se fléchissaient complétement, mais l'extention était un peu bornée. Toutefois, l'enfant jouait à la toupie, mettait en mouvement une brouette,

pouvait ramasser une épingle par terre ; bref, sa main lui rendait tous les services d'une main bien conformée. Huit mois après, il était à peine possible de distinguer la main opérée, seulement elle était encore un peu portée dans l'adduction, et les doigts n'étaient pas susceptibles d'une extension complète.

Cette observation nous montre un exemple de ténotomie des fléchisseurs, sans extension permanente, sans paralysie consécutive. Au contraire le malade présente aujourd'hui de la flexion. N'est-elle pas due à ce que le chirurgien les a maintenus sous cette position après l'opération avec un bandage dextriné. Selon nous, il est probable que l'appareil est resté trop longtemps en place et qu'on a substitué une flexion permanente par raideur articulaire à une flexion par contracture.

Les *plaies* et les *blessures* intéressant les tendons et les muscles de l'avant-bras causent aussi des difformités, soit par les inflammations qu'elles déterminent, soit en coupant les tendons et en paralysant ainsi l'action musculaire.

Obs. 4. — *Rétraction des doigts* (suite de plaie par arme à feu). Un homme avait reçu une décharge de grains de plomb dans la moitié antérieure de l'avant-bras. Cinq mois après, il avait une rétraction considérable des doigts; les ongles touchaient la paume de la main.

Opération : la division des fléchisseurs des doigts est faite près du ligament annulaire, par la méthode sous-cutanée. Quatre jours plus tard, on mit les doigts dans l'extension que l'on maintint pendant un mois au moyen d'une attelle droite.

On recommanda au malade de faire des mouvements, et la guérison fut complète (1).

Les lésions traumatiques des nerfs du membre supérieur peuvent amener des difformités, comme M. Duchenne l'a observé dans quelques cas de lésion du nerf cubital.

Les chirurgiens militaires ont de fréquentes occasions d'observer des cas semblables sur les malheureuses victimes des engins de guerre si meurtriers. Nous citerons parmi de nombreuses observations que nous devons à l'obligeance de M. le

(1) The Lancet, vol. I, p. 151; 1851.

Dr Antonin Martin, chirurgien-major du train des équipages, les cas suivants de lésion des nerfs cubital et radial.

Obs. 5. — Au mois de septembre 1856, un chasseur entre au Val-de-Grâce dans le service de clinique chirurgicale de M. le baron Larrey.

Au mois de juin 1855, une balle traverse le bras de dedans en dehors et de haut en bas, à l'union du tiers moyen et du tiers inférieur. Pas d'hémorrhagie importante paralysie du *cubital*.

Au mois de septembre 1856, le petit doigt et l'annulaire sont rétractés de façon que les ongles touchent presque la paume de la main. Ces doigts ne peuvent être étendus ; ils sont ankylosés. Lorsqu'on veut les étendre, les tendons fléchisseurs rétractés font saillie comme des cordes. Atrophie de l'éminence hypothénar et du cubital antérieur.

Pas de traitement indiqué.

Obs. 6. — *Lésion du nerf radial.* M. Jubiot recueille dans son service à l'hopital militaire de Marseille l'observation suivante.

Coste, soldat au 55e de ligne, a reçu un éclat de biscaïen à la bataille de Solférino. Ce projectile a atteint la partie supérieure et externe de l'avant-bras gauche en mettant la tête du radius à nu, au dire du malade. La blessure a nécessité six semaines de traitement, et la paralysie un séjour aux eaux de Baréges, sans amélioration. A l'hôpital de Marseille, on constate que le membre thoracique gauche est légèrement atrophié, la sensibilité très-émoussée dans l'avant-bras et dans la main. L'extension de l'avant-bras ne peut être obtenue même par une force étrangère. Les quatre derniers doigts sont contracturés dans la flexion. La flexion des phalangettes est impossible de même que l'écartement des doigts. L'atrophie est surtout très-prononcée à la main, dont les muscles interosseux ont presque entièrement disparu ; maigreur très-prononcée de l'annulaire et surtout du petit doigt.

Soumis à un traitement électrique et à des frictions stimulantes, le malade voit ses doigts s'étendre peu à peu, s'écarter, et les phalangettes se fléchir ; l'atrophie diminue, et l'avant-bras peut être porté dans l'extension.

Après sept semaines de traitement, le malade se trouve assez bien guéri pour demander son exeat.

Des cas semblables de rétraction s'observent assez fréquemment à la suite de blessure des nerfs. Indépendamment des observations précédentes, nous avons connaissance de faits

analogues observés par les Drs Jubiot, à Marseille (1) Chauvin, à l'hôpital de Constantine (2); M. Duchenne (de Boulogne) (3) et par M. Marshall Hall (4).

Dans le traitement de la flexion permanente des doigts, nous mentionnerons une observation de rétraction consécutive à une saignée.

Citons encore une cause de difformité. Nous devons à M. Campenon, externe des hôpitaux, une communication écrite de M. Viaud Grand-Marais, professeur à l'École de médecine de Nantes, qui a étudié spécialement une maladie fréquente dans la Vendée et produite par l'inoculation du venin de la vipère. Il paraît que, dans quelques cas, on a observé des raideurs articulaires consécutives à des inflammations chroniques des doigts qu'on serait tenté d'attribuer à une action locale du venin. M. Viaud Grand-Marais semble croire que cette difformité est l'unique conséquence de la blessure de l'articulation par les crochets du reptile ; sa communication renferme le fait suivant :

M. A. D. fut mordu, le 21 août 1857, au Mexique, par un jeune Crotale durisse, à la face supérieure de la deuxième phalange du doigt indicateur gauche et conserva longtemps de la difficulté à fermer le poing. Je ne sais si cet état devint permanent.

Nous nous sommes borné à une simple énumération concernant l'étiologie des difformités acquises des doigts. En raison de leur nombre, on comprend qu'elle eût été l'étendue de ce chapitre si nous étions entré dans les détails du mode de production et du mécanisme de ces diverses causes. Ne voulant pas toutefois passer sous silence une chose aussi importante, nous nous réservons de le faire lorsque nous parlerons de l'anatomie et de la physiologie pathologiques de la flexion permanente. Nous insisterons surtout sur quelques-unes des causes que nous venons d'énumérer.

(1) Communication d'observations par le Dr Martin.
(2) Idem.
(3) Duchenne. Electrisation localisée.
(4) Cité par M. Bree (The Lancet, 1842).

# CHAPITRE III.

## DESCRIPTION DES DIVERSES DIFFORMITÉS ACQUISES DES DOIGTS.

Nous diviserons ce chapitre en sept parties, que nous décrirons dans l'ordre suivant :

§ 1. Flexion permanente.
§ 2. Extension permanente.
§ 3. Déviation latérale.
§ 4. Atrophie et hypertrophie.
§ 5. Syndactylie accidentelle.
§ 6. Ankylose. Roideur articulaire.

### § 1. *Flexion permanente des doigts.*

Cette variété de difformité est caractérisée par l'attitude plus ou moins fléchie d'un ou plusieurs doigts et l'impossibilité dans laquelle se trouve le malade de les redresser.

Division.

Nous distinguerons quatre variétés :

1° Flexion permanente déterminée par une *affection des os* ou des *articulations.*

2° Flexion par des *cicatrices vicieuses.*

3° Flexion par des *affections musculaires.*

4° Flexion par *rétraction de l'aponévrose palmaire.*

Chacune de ces variétés sera décrite séparément, car elles sont toutes parfaitement distinctes par les causes qui les déterminent et par les procédés opératoires que chacune d'elles réclame.

## I. FLEXION PERMANENTE PAR AFFECTION DES OS ET DES ARTICULATIONS.

*Causes.* — Nous avons déjà mentionné les diverses causes qui déterminent les difformités des doigts en général.

Dans ce chapitre nous indiquerons celles qui s'appliquent spécialement à la variété dont nous nous occupons. Quelques-unes d'entre elles se trouveront citées encore lorsque nous nous occuperons de la roideur articulaire. Mais il y a entre certaines de ces diverses difformités une si grande parenté, qu'il n'est pas étonnant qu'il soit question des mêmes causes pour plusieurs.

Quelques-unes de ces causes résident dans le doigt lui-même, d'autres dans des régions voisines. L'ensemble de ces deux groupes constitue des causes *locales*. Il existe en outre des causes *générales* qui déterminent ce genre de difformité.

*Causes locales.* — 1° Les causes locales qui appartiennent aux doigts sont assez nombreuses : d'abord toutes celles qui déterminent l'ankylose complète et la roideur articulaire dans la position fléchie, par conséquent les diverses lésions des os et des articulations, la contusion plus ou moins profonde, les plaies, les fractures, les luxations.

2° Assez souvent la flexion permanente se montre à la suite de lésions du poignet, de l'avant-bras. Rarement les luxations de l'articulation radio-carpienne la déterminent. Il n'en est pas de même des tumeurs blanches qui affectent les articulations radio-carpiennes, ou carpo-métacarpiennes. On peut l'observer aussi à la suite des fractures de l'extrémité inférieure du radius, de disjonction épiphysaire de cette même extrémité, de fracture des deux os de l'avant-bras ou des métarcapiens. Elle doit sa présence quelquefois à des tumeurs osseuses, exostoses, etc.

Toutes ces lésions agissent médiatement par le déplacement qu'elles impriment aux muscles ou aux tendons fléchisseurs.

*Causes générales.* — Les diverses variétés de rhumatisme

chronique, la goutte, peuvent amener la flexion permanente plus ou moins complète des doigts. En général, la difformité amenée par ces maladies ne saurait être guérie par un traitement chirurgical qui pourrait même devenir dangereux.

Le *traitement* est le même que celui que nous indiquerons plus tard pour les roideurs articulaires, tant que l'affection n'a pas atteint un degré très-avancé.

On pourrait employer les plaques métalliques d'après le procédé de Fabrice d'Aquapendente.

Malheureusement, dans la plupart des cas, lorsque la flexion permanente reconnaît pour origine une affection des os ou des articulations des doigts, il faut agiter la question grave de l'amputation.

Voici comment M. Velpeau s'exprime à se sujet : « Un doigt ankylosé n'est pas seulement un organe inutile, mais encore une cause continuelle de gêne, de douleurs, d'accident. S'il n'y pas d'autre remède, l'amputation en est permise. Je l'ai pratiquée 17 fois, et 15 des malades ont guéri. » (Méd. opérat. t. II. p., 335.)

L'amputation ne doit être faite que dans les cas extrêmes, lorsque tous les moyens de redressement auront échoué, et enfin, si le doigt ankylosé est réellement incommode. Il faut s'en abstenir, dans le cas contraire, surtout si l'ankylose siége sur la dernière articulation. (Voyez Traité de la flexion par cause musculaire.)

II. FLEXION PERMANENTE PAR CICATRICE VICIEUSE.

Nous avons déjà signalé plusieurs fois les causes de ce genre de difformité. Elle se développe lentement et suit régulièrement les phases graduelles et progressives de la rétraction du tissu inodulaire.

Parmi les *causes* nombreuses qui peuvent produire la flexion permanente par cicatrice vicieuse, nous signalerons en premier lieu les *brûlures*, siégeant à la face palmaire des doigts, et déterminant alors l'adhérence du doigt à lui-même, ou à la paume de la main et amenant l'adhérence de cette région avec la face antérieure des doigts. Nous signalerons ensuite les divers *ulcères* pouvant siéger sur les doigts seulement ou sur les doigts et la paume de la main en même temps. La difformité se produit également dans ce cas d'une manière fort lente à mesure que le tissu cicatriciel se rétracte. Une perte de substance produite par une *plaie*, lorsqu'elle est le résultat d'un traumatisme quelconque, plaie contuse, plaie par arme à feu ou par instrument tranchant, est assez souvent la cause de la flexion permanente des doigts. Il en est de même de la *gangrène* affectant la même région.

Par la variété des causes que nous indiquons on comprendra les formes nombreuses et différentes que peut affecter le genre de difformité qui nous occupe.

C'est ainsi que la flexion des doigts peut être partielle ou complète, qu'elle peut affecter une, deux ou trois articulations.

**Traitement.**

Les procédés employés pour la guérison de cette espèce de flexion peuvent être groupés en trois catégories ou méthodes : l'*incision* ; l'*excision*, et l'*autoplastie*.

*Méthode de l'incision.*

**Procédé ancien.** — Incision simple. Elle fut employée par Dionis, par Heister qui dit avoir pratiqué trois fois la séparation des doigts d'avec la paume de la main.

Boyer, Roux et Dupuytren, ont eu recours au même procédé sans le modifier notablement.

**Procédé de Malgaigne.** — Ce procédé se compose de deux temps : dans le premier on divise les brides cicatricielles ; dans le second on étend le doigt.

*Premier temps.* — Une ou plusieurs incisions transversales sont faites sur la bride cicatricielle dans toute son épaisseur et dans toute sa largeur ; le nombre et la profondeur des incisions se règlent selon les cas, d'après l'étendue et l'ancienneté de la cicatrice, et aussi du degré de flexion des doigts.

*Deuxième temps.* — On étend le doigt ou les doigts qu'on maintient dans l'extension au moyen d'appareils plus ou moins compliqués, selon les cas, ou bien au moyen de machines spéciales.

Si les parties à redresser sont roides et plus ou moins inextensibles, Malgaigne recommande de ne point chercher à produire le brusque redressement du doigt à cause des vives douleurs que l'on pourrait causer au malade. Fidèle à son principe, qui était de toujours préférer les procédés de douceur aux procédés de force, ce chirurgien recommande de procéder lentement et par degrés insensibles; il dit même de remplacer les attelles inflexibles par des ressorts élastiques qui procureront une extension douce et permanente.

**Procédé de Decès.** — Procédé des coupes ondulées. D'après M. Decès, son procédé permettrait un allongement considérable en laissant en contact les parties divisées, et détruirait, grâce à l'obliquité des coupes, le parallélisme des fibres de la cicatrice, dont il diminuerait ainsi la rétractilité. Enfin, il aurait l'avantage d'étaler la cicatrice et d'en effacer les saillies. On ne tarde pas à s'apercevoir que ce procédé présente des perfectionnements illusoires, puisqu'il se compose d'un plus ou moins grand nombre d'incisions disposées en V imbriqués et que chaque incision est remplacée par un tissu cicatriciel rétractile.

### *Méthode de l'excision.*

L'excision des cicatrices paraît avoir été pratiquée par Celse et par Fabrice d'Aquapendente. On trouve en effet dans les ouvrages de ce dernier un chapitre intitulé : Du doigt devenu courbe par ulcères et cicatrices.

Si, par un défaut de la peau qui est dure et calleuse, le doigt est devenu courbe, Celse est d'avis de retrancher tout le tissu cicatriciel, et, ayant redressé le doigt, d'y faire une nouvelle cicatrice : « Et j'ajoute, dit-il, qu'il le faut toujours faire avec des *rémollitifs* de peur que le doigt ne devienne encore courbe, s'y faisant tout de nouveau une cicatrice dure. »

Les auteurs du Compendium ont fait remarquer avec raison que l'excision n'est applicable que dans les cas où les cicatrices se présentent sous forme de brides peu étendues, étroites et entourées de tissus souples qui permettent de rapprocher les lèvres de la plaie et d'obtenir la réunion immédiate.

*Méthode de l'autoplastie.*

Il est difficile de décrire un procédé autoplastique applicable à tous les cas ; ceux-ci sont extrêmement variés. Nous donnerons quelques préceptes généraux qui pourront guider le chirurgien dans les circonstances où il sera appelé à pratiquer l'autoplastie.

L'autoplastie sera surtout utile dans le cas de cicatrices étendues. Mais n'oublions pas que ces opérations resteraient stériles si elles n'étaient aidées et complétées pour ainsi dire par la position et les moyens contentifs. Ces moyens mêmes sont souvent insuffisants pour lutter contre cette tendance presque fatale que possède la cicatrice à se rétracter. Les opérations, en détruisant plus ou moins les brides cicatricielles, ne tendent-elles pas à favoriser la reproduction du tissu inodulaire par la solution de continuité qu'elles déterminent? Il nous semble que, dans certains cas, on pourrait obvier peut-être à ces inconvénients et éviter les récidives malheureusement si fréquentes en utilisant le procédé des brides cicatricielles qu'Amussat a employées avec succès. Ce procédé joint à une extension graduelle et permanente à l'aide de ressorts élastiques ou de bandes en caoutchouc, nous semblerait devoir échapper en partie aux reproches que l'on peut adresser aux méthodes précédentes.

Il y a des opérateurs qui rejettent la pratique consistant à

employer le tissu cicatriciel pour faire les lambeaux : M. Chassaignac est de ce nombre. M. Huguier, moins affirmatif, n'utilise le lambeau cicatriciel que dans le cas où il lui est impossible d'en obtenir d'autres.

D'un autre côté, certains chirurgiens pensent qu'on peut se servir de la cicatrice, et que, dans certains cas, on obtient de bons résultats. M. Denonvilliers (1), dans plusieurs cas d'autoplastie, a obtenu de très-beaux succès en se servant du tissu cicatriciel. M. Decès paraît avoir autant de confiance dans un lambeau cicatriciel que dans celui qu'il prend dans la peau saine.

MM. Larrey et Verneuil sont d'avis qu'on peut utiliser les cicatrices si elles se trouvent dans de bonnes conditions de vitalité, c'est-à-dire si elles sont colorées, sensibles, extensibles, et d'une certaine épaisseur. Dans les cas contraires, ils la jugent inapte à former de bons lambeaux.

Il est impossible d'assigner des règles générales pour la forme et le nombre des lambeaux; ceux-ci doivent varier suivant les conditions locales.

On peut, dans certains cas, joindre au procédé autoplastique l'extension continue. C'est ainsi que Jobert a fait deux opérations. Dans l'un de ces cas, le doigt médius était rétracté par suite d'une bride cicatricielle. Un lambeau triangulaire fut taillé au niveau même de la cicatrice, et le doigt maintenu dans l'extension. Mais, quelque temps après l'opération, la difformité reparut, quoiqu'à un moindre degré. Le second cas de Jobert a trait à une flexion complète des trois derniers doigts consécutive à une brûlure de la paume de la main. L'autoplastie fut pratiquée à l'aide d'un lambeau pris à la partie dorsale interne de la main. Deux mois après, les doigts étaient redressés et avaient repris tous leurs mouvements. La difformité avait complétement disparu.

On peut dire d'une manière générale que, lorsque la bride est peu étendue, peu ferme et de date récente, l'incision est la

(1) Bull. de la Soc. de chir., t. VI, p. 647.

méthode la plus simple, et en même temps celle à laquelle on pourra recourir avec fruit.

L'excision nous paraît plutôt s'appliquer aux cas de brides longues, anciennes et constituées par un tissu ferme, résistant, solide, inextensible.

Pour Burggraeve, il ne suffit pas de pratiquer la division des adhérences et des brides; *l'excision* est nécessaire, et la perte de substance doit être comblée avec un lambeau fixé à l'aide d'un *grand nombre de points de suture.*

Carden (de Worcester) pratiquait ces opérations en taillant ses lambeaux d'après la méthode française. Son exemple fut suivi par Teale, en Angleterre, et par Mutter (de Philadelphie).

Teale a ainsi réglé ce procédé :

1° Ainsi que Mutter, il veut que les incisions ou les excisions, qu'on pratique sur la bride, dépassent celle-ci en largeur et en profondeur.

2° Il est partisan des lambeaux taillés aux dépens des téguments sains mais il dit s'être trouvé contraint de prendre sur le tissu même de la cicatrice, et cette condition ne parut pas compromettre le succès.

3° Il ne s'attache pas à fixer le lambeau par la suture, de manière à obtenir une coaptation parfaite : quelques points seulement, et les bandages lui suffisent; il évite de la sorte la tension des lambeaux.

Il dit n'avoir été à même d'observer la réunion primitive que tout à fait exceptionnellement;

5° Si plusieurs lambeaux sont nécesssaires, il aime mieux effectuer l'opération à plusieurs reprises que de la faire tout entière en une seule fois, ce qui exposerait le malade aux accidents d'une violente réaction organique;

6° Enfin, il signale ce fait curieux : plusieurs mois après l'opération, le lambeau de la peau saine, transplanté dans la cicatrice, se trouve considérablement agrandi, en vertu de la traction exercée sur lui d'une manière incessante par le tissu cicatriciel environnant.

E. Blasius a employé, dans un cas de bride, la méthode par glissement, en conservant le tissu de cicatrice qui concourt, pour sa part, à l'occlusion de la plaie (1).

M. Denonvilliers a eu recours au même procédé dans un cas de flexion permanente d'un doigt, rapporté par M. Verneuil.

Obs. 7. — M. Verneuil. — *Flexion cicatricielle du doigt annulaire de la main gauche; opération autoplastique par M. Denonvilliers ; guérison.* — Eugénie X..., âgée de 17 ans, entre à l'hôpital Saint-Louis, dans le service de M. Denonvilliers. Cette fille se blessa à la main gauche avec l'extrémité aiguisée d'un morceau de bois fiché en terre. Au bout de quelques jours, le doigt annulaire est fléchi dans la paume de la main, à angle droit; la flexion ne porte que sur la première phalange; les deux dernières sont à peu près dans l'extension complète...

M. Denonvilliers et M. Verneuil adoptèrent un procédé anaplastique dérivé de celui que Warthon Jones oppose à l'ectropion, et qui avait déjà réussi dans des cas semblables.

L'opération est exécutée de la manière suivante : Deux incisions partant de la base de l'annulaire, au niveau du sillon palmaire transversal, remontent en convergeant et viennent se réunir à la paume de la main au niveau de son sillon de flexion le plus inférieur. Ainsi se trouve circonscrit un lambeau triangulaire à sommet supérieur libre, à base inférieure adhérente, large de 12 millimètres et long en tout de 25 millimètres environ. Après trois semaines, la rétraction de la membrane granuleuse se fit presque uniquement dans le sens transversal, grâce à la permanence de l'extension continue, qui fut maintenue quelque temps encore après la formation complète de la cicatrice. On commença alors la gymnastique du doigt, si je puis ainsi dire ; on put successivement rendre les mouvements de flexion et d'extension à toutes les articulations phalangiennes, à un degré bien moindre à la vérité que dans l'état normal ; mais le doigt est dans l'extension presque complète et n'entrave plus la marche de la main.

Toutefois la cicatrice formait encore une bride légère. On redoutait une rétraction complète. La malade quitta le service, et à

(1) Voy. article cicatrice, nouveau dictionn. de méd. et de chir. prat.

ce moment M. Verneuil lui conseilla d'imprimer très fréquemment des mouvements à son doigt et d'exercer des frictions transversales réitérées sur sa cicatrice, de manière à isoler celle-ci par sa face profonde.

Quatre mois après l'opération, on notait : 1° que l'annulaire était dans l'extension presque complète ; 2° que les mouvements volontaires étaient assez étendus ; 3° que la bride avait diminué et que la peau sous-jacente était assez mobile et souple ; 4° que la douleur à la pression et dans les mouvements modérés était à peu près nulle...

### III. FLEXION PERMANENTE PAR AFFECTION MUSCULAIRE.

Cette espèce de difformité comprend un grand nombre de variétés. Il serait très-intéressant de les suivre une à une et d'en étudier tour à tour les causes, le mécanisme et la marche : nous regrettons d'être obligés de nous restreindre.

Nous distinguerons trois groupes de flexion permanente par affection des muscles : 1° lésions traumatiques musculaires ; 2° affections inflammatoires des muscles, primitives ou consécutives à celles des gaînes tendineuses ; 3° lésions fonctionnelles.

Nous rangerons dans cet article non-seulement les flexions permanentes consécutives aux lésions des muscles eux-mêmes, mais encore celles qui sont déterminées par les lésions des nerfs.

1° *Lésions traumatiques.* — La flexion permanente peut être observée lorsque les muscles fléchisseurs reviennent sur eux-mêmes, se raccourcissent. Dupuytren a observé un cas semblable à la suite d'une blessure par arme à feu de l'avant-bras.

L'arrachement, la rupture des tendons et des muscles extenseurs peuvent amener cette difformité. C'est ainsi en effet que les plaies transversales des muscles et des tendons de la région postérieure de l'avant-bras et du dos de la main produisent la flexion permanente si la réunion de leurs bords n'est pas promptement obtenue par une position favorable. Dupuytren (1) a

(1) Leçons orales, t. IV, p. 489.

cité un cas de flexion permanente de l'annulaire par la division traumatique de son extenseur. Les ruptures des tendons extenseurs observées plusieurs fois par Boyer au niveau des premières et des deuxièmes phalanges dans les chutes sur les faces dorsales de la main peuvent aussi déterminer une flexion permanente des doigts (1).

2° *Inflammation.* — Lorsque la gaîne synoviale a été ouverte à la suite d'un panaris, ou dans les cas de ténosité, le tendon peut contracter des adhérences en des points anormaux et amener consécutivement la flexion du doigt. Quelques auteurs ont décrit sous le nom de doigts à ressort une variété de flexion du doigt qui ne constitue pas une véritable difformité (2).

3° *Lésions fonctionnelles.* — La flexion permanente peut être amenée par l'augmentation de la force musculaire, *contracture*, ou par sa diminution, *paralysie*.

La contracture n'est qu'un raccourcissement spasmodique et momentané de la fibre musculaire qui peut devenir permanente; elle constitue alors la rétraction musculaire sur laquelle nous devons insister. Les contractures permanentes ou rétractions intéressent plus particulièrement le chirurgien, tandis que la contracture proprement dite est plutôt du ressort de la pathologie interne. Il est important d'établir un bon

(1) Malad. chirurg., t. II, p. 121.

(2) C'est une affection très-rare qui ne constitue pas à proprement parler une difformité. Elle est produite par l'existence d'une petite nodosité sur le trajet du tendon faisant corps avec lui et située au-dessus du pli digito-palmaire. Pour M. Nélaton, cette affection est franchement inflammatoire et non rhumatismale. Le doigt à ressort consiste dans une gêne que subit le doigt à chaque mouvement d'extension et de flexion. Au milieu de sa course, le mouvement est subitement arrêté comme s'il y avait un corps étranger obligé de franchir un petit anneau.

Le Dr Notta, de Lisieux, en a publié cinq cas (3).

Le professeur Busch, de Bonn, en cite un (4).

(3) Archives de médecine, 4e série, t. XXIV.

(4) Caustatt' Jahresbericht, 1865, Hft 3, p. 206.

diagnostic de la cause de la contracture afin d'instituer un traitement rationnel et utile. Ces rétractions dépendent généralement d'une affection du muscle lui-même ou du nerf qui l'anime. On en trouve dans Delpech (1) une première, mais courte description.

Les différentes causes de la rétraction musculaire primitive peuvent se ranger comme il suit :

*a*. Les *altérations du système cérébro-spinal*. — Dans cette classe se rangent les contractures permanentes si fréquentes à la suite de ramollissements et des hémorraghies du cerveau.

*b*. Les rétractions dépendant de *l'altération propre du muscle*. Myosite (spontanée ou traumatique), rhumatisme, syphilis (2), perte de substance du muscle, dont la cicatrice peut devenir adhérente à des parties voisines.

*c*. Dans certains cas la *lésion des nerfs* est cause de la rétraction musculaire. Tantôt, le raccourcissement des muscles est un effet direct de la lésion nerveuse; il succède alors à une contracture qui les rend prédominants sur leurs antagonistes restés sains; c'est ainsi que nous voyons un cas rapporté par Crampton (3), dans lequel la piqûre d'un filet nerveux dans une saignée avait déterminé la flexion permanente des doigts, et un autre cas de Borelli. Tantôt, au contraire, la lésion nerveuse exerce une influence indirecte sur la production de la rétraction des muscles fléchisseurs par la paralysie qu'elle amène dans les interosseux et les lombricaux qui sont les antagonistes des fléchisseurs (Duchenne de Boulogne). C'est à

(1) Précis des maladies chirurgicales, 1816.

(2) Le 17 février 1842, M. Ricord publia dans la Gazette des Hôpitaux quatre observations de rétraction musculaire syphilitique, toutes guéries par le traitement mercuriel, et l'iodure de potassium. Il s'agissait d'une rétraction des muscles fléchisseurs des doigts.

(3) Hamilton, Mém. sur quelques effets qui résultent de la blessure des nerfs. Arch. gén. de méd., 1838, 2e série, t. II, p. 178.

ce dernier groupe que se rapportent les observations de paralysie atrophique des muscles de la main, consécutive à l'arrachement du nerf cubital, rapportées par MM. Duchenne (1) Jubiot et Chauvin.

Il est une autre variété de *rétraction secondaire* des fléchisseurs. C'est celle qui succède a la paralysie de leurs antagonistes. On comprend, du reste, que toute cause qui diminue ou abolit l'énergie de la contraction des muscles extenseurs doit favoriser la flexion permanente des doigts par la prédominrance d'action des fléchisseurs.

La paralysie des extenseurs quelle que soit sa cause doit plus que toute autre lésion favoriser la production de cette difformité. Nous ne citerons ici que pour mémoire la flexion des doigts si fréquente dans la paralysie saturnine. Mais la flexion permanente des doigts sans contracture et sans lésion appréciable des masses musculaires, n'indique pas toujours une altération isolée des muscles extenseurs. Il suffit en effet qu'il y ait paralysie incomplète de tous les muscles ou même diminution générale dans leur énergie pour que l'action des fléchisseurs, toujours prédominante, jointe à la direction des surfaces articulaires, entraîne les doigts dans la flexion. Cette flexion permanente par prédominance d'action des fléchisseurs est ordinairement la suite d'une lésion qui a tenu pendant longtemps le membre supérieur ou seulement un ou plusieurs doigts dans un état d'immobilité complète. Tant que le membre et les doigts étaient restés sans agir, ces derniers étaient fléchis. Après la guérison et la levée des appareils contentifs les muscles extenseurs ne pouvant plus vaincre la résistance de leurs antagonistes, la flexion devait persister.

C'est ainsi qu'on a expliqué la flexion permanente à la suite d'une fracture du coude ou après une fracture de la clavicule.

Un des points les plus importants pour le pronostic en même temps que pour le traitement, est de savoir si la flexion résulte d'une paralysie, ou d'une contracture, ou d'une rétraction.

(1) Electrisation localisée, p. 658, obs. 118.

Dans le cas de flexion des doigts par paralysie, on peut aisément redresser ces organes sans éprouver de résistance ; mais dès qu'on cesse l'extension, ils reprennent aussitôt leur position vicieuse. Les contractures véritables sont temporaires et déterminent des douleurs lorsqu'on essaye d'imprimer des mouvements aux doigts.

Elles s'accompagnent souvent, en outre, de la flexion de la main sur l'avant-bras. Ainsi la rétraction par l'absence de ces signes se distingue des lésions précédentes ; mais notamment par ses caractères d'absence de douleur et sa longue durée.

Un point plus difficile est de différencier la flexion par rétraction d'avec les autres variétés de flexion permanente, et en particulier d'avec la flexion produite par rétraction de l'aponévrose palmaire. Nous aurons occasion de revenir sur ce diagnostic en traitant cette dernière variété.

*Traitement.* — Le traitement des flexions permanentes des doigts, dépendant d'une lésion tendineuse ou musculaire, se compose de deux ordres de moyens. Les uns sont dirigés contre la maladie primitive qui a amené la rétraction, et sont en général du domaine de la médecine.

Nous ne croyons pas utile de les mentionner ici, car leur énumération serait trop longue et dépasserait les limites de notre sujet. — Les seconds moyens, s'adressant à la rétraction elle-même, comprennent les moyens mécaniques et les opérations.

1° *Moyens mécaniques.* — Lorsque la rétraction musculaire est récente ou peu prononcée, elle peut, dans certains cas, être heureusement combattue par ces moyens. Leur emploi semble remonter à une époque déjà fort éloignée.

Nous trouvons dans les Œuvres d'Ambroise Paré (1) la description d'un appareil à extension destiné à redresser un pouce fléchi dans la paume de la main par suite de section traumatique des extenseurs. Cet appareil consistait dans un simple doigtier de fer-blanc dans lequel le malade engageait

(1) T. II, p. 613, édit. Malgaigne.

le pouce et qui était fixé au poignet par deux lanières. Depuis cette époque bien des appareils ont été imaginés dans le but de redresser les doigts fléchis. Nous ne citerons que pour mémoire l'appareil que Boyer fit construire à Delacroix pour remédier à une paralysie des extenseurs survenue chez un maître de piano. Avec les progrès de l'orthopédie, les appareils mécaniques ont été de plus en plus perfectionnés et ont presque atteint, à notre époque, les derniers degrés de leur perfectionnement. Nous ne pouvons entrer ici dans la description détaillée de tous ces moyens de redressement, qui varient du reste avec les différentes espèces de flexion des doigts. Dans le cas où les extenseurs sont paralysés, on a imaginé certains agents mécaniques destinés à suppléer à l'action de ces muscles et à servir ainsi d'antagonistes artificiels aux fléchisseurs dont l'action n'était pas auparavant contre-balancée. M. Rigal, de Gaillac, est un des premiers, à notre connaissance, qui ait utilisé dans ce but les bandes de caoutchouc vulcanisé. M. Duchenne a eu recours à des appareils prothétiques à ressorts où à spirales métalliques, dont on trouvera la description détaillée dans son ouvrage de l'Électrisation localisée.

Nous donnons les dessins de deux appareils construits par MM. Robert et Collin, sur les indications de M. Duchenne.

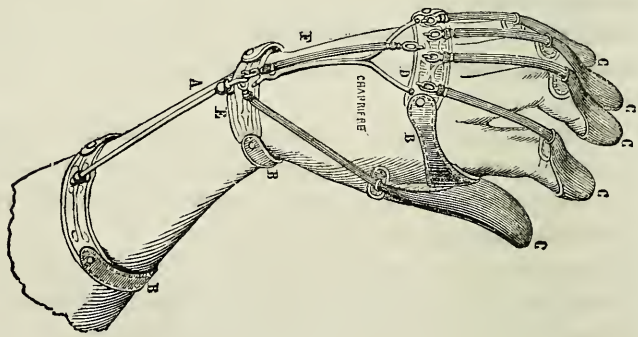


Fig. 18.

Mais, selon Malgaigne, les derniers appareils imaginés par cet auteur, peuvent être avantageusement remplacés par une

simple lanière de caoutchouc attachée à un bracelet et fixée à l'extrémité du doigt fléchi. Le traitement mécanique employé

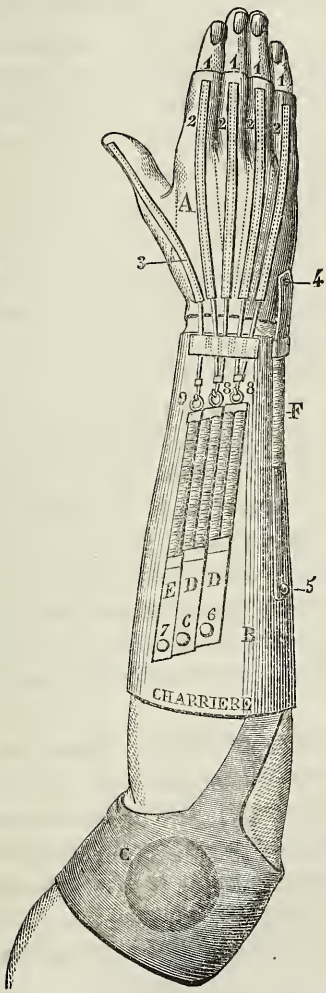


Fig. 19.

seul réussit rarement et, comme nous l'avons dit déjà, n'est guère applicable que dans les cas de lésions récentes.

Cette action palliative peut être avantageusement utilisée

pour compléter la guérison à la suite du traitement chirurgical proprement dit. Nous aurons donc occasion d'y revenir à ce sujet. N'oublions pas cependant de mentionner les inconvénients qui peuvent résulter de l'application trop prolongée des appareils mécaniques, et sur lesquels M. Morel-Lavallée a appelé l'attention dans sa thèse de concours (1841).

2° *Ténotomie.*—Nous arrivons ici à un point fort délicat de la question, la section des tendons des muscles fléchisseurs dans le cas de rétraction de ces muscles. Avant d'aborder le manuel opératoire de la ténotomie, il est indispensable de résumer en quelques mots ce qu'est la ténotomie et comment se régénère un tendon divisé. Ce court exposé nous paraît nécessaire ; nous voulons être compris, car nous devons nous prononcer pour ou contre la ténotomie dans le cas qui nous occupe.

Passons rapidement sur la période de l'enfance de la ténotomie. Nous ne sommes plus au temps où l'on croyait avec Stromeyer qu'après la section d'un tendon, ce muscle s'allongeait pour venir se juxtaposer au bout inférieur ; on ne croit plus aujourd'hui, comme Ammon, que le sang épanché dans la gaîne du tendon se coagule, se durcit, et s'entoure d'une couche de lymphe plastique pour former entre les deux bouts du tendon un tissu intermédiaire, une sorte de cicatrice.

Delpech voulait que ce tissu fut un véritable tissu inodulaire.

M. Bouvier a suivi pas à pas la régénération des tendons. Il a vu que la substance interposée aux deux bouts se durcit au bout d'un certain temps. Vers le dix-huitième jour elle est douée d'une consistance assez grande. Au vingt-quatrième, sa structure est fibreuse. Enfin le trente-cinquième jour, cette substance est revenue sur elle-même, elle est continue aux deux bouts du tendon et il est difficile de distinguer le tendon de la cicatrice.

Velpeau a dit que la cicatrice du tendon n'était autre chose que le tissu cellulaire du voisinage qui s'indurait; pour lui c'était donc une véritable transformation du tissu cellulaire.

M. J. Guérin fit jouer un grand rôle à la lymphe plastique.

Pour lui, le sang s'épanche après la section; une partie rentre dans le torrent circulatoire, tandis que l'autre se coagule dans la plaie de manière à constituer un caillot fibrineux.

Voici comment on admet aujourd'hui la régénération d'un tendon, considérée d'une manière générale. Section du tendon, retrait du muscle et par conséquent écartement entre les deux bouts. Epanchement rouge ou rosé selon la plus ou moins grande quantité de globules sanguins que contient le liquide *lymphe plastique*. Ceux-ci se résorbent en partie, ils se transforment. En même temps la lymphe plastique devient plus ferme, elle adhère aux deux bouts du tendon.

Cette lymphe s'organise, pour les uns suivant la théorie du blastème; pour les autres par la prolifération des corpuscules du tissu conjonctif.

Il se passe un temps assez long, comme l'a fait voir M. Bouvier, avant que la partie épanchée entre les deux bouts ait pris la consistance du tendon.

Arrivons aux muscles fléchisseurs. A l'avant-bras, les muscles fléchisseurs sont superposés et quelque adresse qu'on suppose à un chirurgien, on ne peut admettre qu'il puisse sectionner l'un des fléchisseurs au-dessus du carpe sans courir le risque de blesser le nerf médian, les artères radiale et cubitale ou les autres tendons.

Dans le canal radio-carpien il ne faut pas songer à isoler ces organes.

Dans la paume de la main ils sont superposés; en avant d'eux se trouvent l'arcade palmaire superficielle et les divisions du nerf médian. Ce n'est qu'au dessous de l'arcade palmaire superficielle qu'on peut rationnellement songer à la section de l'un ou des deux fléchisseurs. C'est l'un d'eux qu'on divise ordinairement, l'expérience ayant démontré au chirurgien que la section simultanée des deux tendons entraîne l'extenson permanente des doigts.

Nous ne reviendrons pas sur les détails anatomiques que nous avons étudiés au commencement de ce travail; mais nous

nous occuperons d'un des points les plus controversés de la ténotomie. En voici l'énoncé :

*Est-il possible de sectionner isolément le tendon de l'un des muscles fléchisseurs? Quel est le point le plus favorable pour faire cette section? La soudure des deux bouts se fera-t-elle? Le malade pourra-t-il mouvoir les doigts?*

Nous ne nous dissimulons pas la difficulté de la tâche qne nous entreprenons. Nous commencerons, sans nous préoccuper des contradictions qui règnent dans la science sur la ténotomie des fléchisseurs, par énoncer notre pensée sur ce sujet.

Disons d'abord que nous croyons possible de faire la section d'un tendon fléchisseur sans blesser celui qui lui est immédiatement accolé.

Malgaigne ne croyait pas qu'on pût opérer la section avec succès dans la région du doigt. Il recommandait de choisir la partie inférieure de la paume de la main, au-dessous du pli le plus inférieur de cette région.

Sur des muscles sains, il n'est pas possible d'opérer cette section, et nous nous sommes assuré qu'un ténotome ne peut pas être insinué entre les deux tendons confondus dans une même gaîne celluleuse. A l'état pathologique, il peut arriver que le tendon d'un muscle rétracté fasse une saillie, et qu'à la rigueur le tendon par sa tension même facilite l'opération. Nous ne sommes pas convaincu qu'on ne blesserait pas le second tendon. Toutefois il paraît que la section du muscle fléchisseur superficiel est possible dans cette région.

On a beaucoup parlé de la section des tendons dans la gaîne fibreuse. On admet généralement que la réparation ne se fait pas parce que le bout supérieur se rétracte d'une trop grande quantité, et que l'existence de cette gaîne fibreuse est une condition défavorable à l'évolution du tissu nouveau.

Pourquoi la réunion aurait-elle réussi chez les animaux quelquefois et non toujours? C'est à cause des mouvements musculaires qui se produisent après l'opération. Nous croyons que la section isolée des deux muscles peut être faite avec succès, celle du fléchisseur superficiel à la paume de la main

dans un point que nous préciserons et celle du fléchisseur profond dans la gaîne fibreuse même du doigt. Nous croyons également que la réunion peut se faire, et que le doigt redressé présentera des mouvements.

Il sera question ici de la section du fléchisseur profond. La section est possible, elle est même facile à pratiquer en un point particulier qui correspond à l'union du quart inférieur avec les trois quarts supérieurs de la phalangine. Cette section faite, le bout supérieur se rétractera, mais comme l'instrument tranchant aura coupé le tendon au niveau du repli celluleux signalé par Malgaigne et Filugelli et représenté fig. 16, il en résulte que le bout supérieur du tendon est retenu par le repli. Nous nous sommes assuré qu'il ne remonte pas au delà de un centimètre à un centimètre et demi, et c'est tout ce qu'il faut pour redresser le doigt. Si quelques opérateurs n'ont pas réussi, cela nous paraît tenir à ce qu'ils ont fait la section du tendon un peu plus haut, et surtout à ce qu'ils n'ont pas condamné le sujet à garder *le repos le plus absolu.*

On a dit que la gaîne fibreuse nuit par sa présence à la réunion des deux bouts. Pour quelle raison? Si le tendon remonte au loin dans la gaîne, il est facile de comprendre un défaut de réunion. Mais si le bout supérieur ne s'écarte pas au delà du point que nous avons indiqué, il s'épanchera entre les deux bouts une lymphe plastique fournie par les vaisseaux du tendon divisé, par ceux du tissu cellulaire qui entoure la gaîne du tendon et aussi par ceux qui se trouvent situés dans les replis celluleux signalés par Malgaigne et Filugelli.

S'il y a réunion, il y aura nécessairement conservation du mouvement.

M. Philips sectionne les fléchisseurs dans l'avant-bras et jamais sur les phalanges. Pourquoi ? Cet auteur prétend que cette opération amène la paralysie du doigt et il s'appuie sur l'observation et les réflexions de M. Doubovitzki, qui dit : *Le tendon étant divisé on comprend que la seule contraction des muscles entraîne le bout supérieur.*

Personne n'oserait nier cette vérité toute physiologique ;

mais je me le demande, quel besoin avait M. Doubovitzki de contracter ses muscles. S'il s'était interdit tout mouvement de la main, s'il était resté longtemps dans l'immobilité, il aurait peut-être donné raison à M. Guérin.

Voilà les seules raisons qui déterminent M. Philips à la section du fléchisseur superficiel dans l'avant-bras, et ne trouvant pas de lieu bien propice à celle du profond, il finit par se décider, faute de mieux, par faire la ténotomie a la paume de la main.

Bonnet (1) dit que, dans tous les cas, jusqu'à présent connus de ténotomie des fléchisseurs, les doigts ont bien été redressés, mais que leurs mouvements de flexion ont été perdus.

Le savant chirurgien lyonnais appelle à son secours, comme Philips, le cas de M. Doubovitzki. La seconde raison qu'il donne des insuccès est celle-ci : La présence des gaînes synoviales est une cause de non-réussite, parce que les bouts du tendon divisé ne peuvent se réunir ; il n'y a pas là les conditions qui font reprendre ses fonctions à un tendon divisé.

Or ceci est une pure assertion, absolument dénuée de preuves. Pourquoi donc la gaîne est-elle un obstacle? Qu'on le dise ; et si les raisons sont bonnes, nous modifierons notre opinion. Nous pensons trouver ici les mêmes conditions que dans les autres régions; est-ce que cette cicatrisation ne peut pas se faire aussi bien que celle des péroniers, du jambier antérieur ou du tendon d'Achille

Voilà, dit Bonnet, pour quelle raison Dieffenbach, Stromeyer et M. Guérin ont échoué.

Bonnet a coupé à un malade les tendons du fléchisseur profond au niveau de la première phalange et il n'a pas réussi. Mais Bonnet aurait dû nous dire s'il avait étendu brusquement ou graduellement les doigts après l'opération ; or il n'en dit pas un mot. Puis, nous croyons qu'il eût mieux valu ne couper qu'un tendon à la fois. En sectionnant les quatre tendons la

(1) Traité des sections tendineuses, 1841, p. 596.

rétraction de la totalité du muscle se produit tandis que dans la section d'un seul tendon, il n'en est pas de même.

C'est à cause de cette rétraction, très-probablement, que les tendons ne se sont pas réunis dans le cas si connu de section de tous les fléchisseurs à la paume de la main par M. Larrey.

Bonnet rejette la section à l'avant bras et avec raison, parce qu'il craint de blesser le nerf médian. Comme il la rejette également au poignet, à la paume de la main et aux phalanges, il repousse l'opération.

Nous ne sommes pas plus convaincu par les raisons de Bonnet que par celle de Philips.

Dans l'émouvante discussion qui eut lieu à l'Académie en 1842 (1), M. Bouvier, dans un discours fort éloquent, ébranla considérablement la ténotomie des fléchisseurs. Nous regrettons de ne pouvoir analyser en détail toutes les parties de ce discours. Ce qui nous est resté de sa lecture, c'est que M. Bouvier s'appuie sur les mêmes raisons que M. Philips et Bonnet et principalement sur le cas de M. Doubovitzki dont le nom est toujours cité quand il s'agit de ténotomie des fléchisseurs.

Il faut en finir avec ces discussions interminables et conclure.

Nous croyons que la ténotomie des tendons des fléchisseurs superficie et profond est possible et qu'on peut par les opérations non-seulement étendre les doigts, mais encore leur conserver les mouvements. Voici comment nous réglerions l'opération ; elle serait basée uniquement sur les dispositions anatomiques.

Supposons des doigts avec contracture des deux fléchisseurs.

Nous commencerions par la section d'un ou de deux des tendons du fléchisseur profond à 4 millimètres au-dessus du pli articulaire qui sépare la face palmaire de la phalangette de celle de la phalangine. Il vaudrait mieux sectionner deux ten-

(1) Voyez Bulletin de l'Acad., t. VIII..

dons sur deux doigts non juxtaposés. La section des autres tendons serait faite plus tard de la même manière.

La section du tendon du superficiel serait faite dans la paume de la main sur le pli inférieur.

Mais ce que nous considérons comme le point capital, est de bien régler les mouvements des doigts. Pour cela nous immobiliserions dans un appareil spécial le coude et toute la longueur de l'avant-bras et de la main, puis nous n'exercerions aucun mouvement sur le doigt vers l'extension, convaincu que nous sommes d'un écartement d'un centimètre à un centimètre et demi, comme nous l'avons observé sur le cadavre. Mais plus tard, pendant la cicatrisation, et nous reconnaissons qu'il sera utile de bien préciser à l'avenir à quelle époque il sera plus convenable d'agir, nous ferions l'extension graduelle des doigts en les immobilisant dans leur nouvelle position. Nous ne croyons pas que l'adhérence du tendon à la gaîne soit un grand obstacle à la liberté des mouvements des doigts.

En somme, quelque incertaines que soient les règles de cette extension lente, il n'en est pas moins vrai que les raisons qui ont eté alléguées contre la ténotomie des fléchisseurs des doigts ne sont pas étayées de preuves suffisantes.

## IV. — Flexion permanente par rétraction de l'aponévrose palmaire.

Avant Dupuytren, on croyait que cette espèce de flexion était due à la rétraction musculaire. Le premier, ce chirurgien indiqua que le raccourcissement était dû à la rétraction de l'aponévrose palmaire. Nous verrons bientôt si c'est vraiment là le siége de la maladie.

Nous toucherons à tous les points de l'histoire de cette maladie, mais on nous permettra d'être bref.

Tous les chirurgiens se sont généralement accordés, surtout depuis les travaux de Gerdy, pour attribuer cette rétraction aux irritations mécaniques et physiques ainsi qu'aux inflammations de l'aponévrose palmaire. Les pressions rudes exercées dans la

paume de la main par les divers outils des forgerons, des laboureurs, des tailleurs de pierre, etc., etc., détermineraient la rétraction de l'aponévrose et consécutivement celle des doigts. Des phlegmons de la paume la main peuvent amener le même résultat. Il en est de même du froid, des brûlures, etc.

**Anatomie et physiologie pathologiques.** — La rétraction de l'aponévrose palmaire est en général considérée comme une inflammation. En admettant cette donnée, on dit que l'inflammation du tissu fibreux qui constitue l'aponévrose palmaire, tout aussi bien que la présence du tissu inodulaire de nouvelle formation qui constitue les cicatrices, donne naissance à la flexion permanente des doigts.

On est loin de trouver un accord sinon absolu, du moins satisfaisant, entre les auteurs qui ont donné la description de l'aponévrose palmaire.

Un seul point, dans l'étude de cette lame aponévrotique, a pour nous de l'intérêt. C'est la détermination du nombre de bandelettes fibreuses qui de son bord inférieur viennent se porter vers les doigts, et aussi leur mode et leur siége d'implantation sur ces organes.

Quatre bandelettes principales partent de l'aponévrose palmaire et chacune d'elles correspond à un doigt.

Dupuytren les faisait descendre jusqu'à la base de la première phalange et Maslieurat-Lagémard, auquel nous devons des notions importantes sur ce sujet, les prolonge jusqu'à la gaîne des fléchisseurs,

Voici maintenant quelle est l'opinion de M. Richet sur ce point si contesté;

D'après cet anatomiste, chacune des quatre bandelettes se subdivise au niveau de l'espace interdigital pour aller se terminer à la face dorsale de la phalange.

Il y a, outre ces quatre bandelettes principales, trois faisceaux bien divisés et des fibres qui se portent à la peau de la racine des doigts que M. Maslieurat-Lagémard a parfaitement décrits.

C'est donc au niveau de la première phalange, et même au

niveau de sa base, que s'arrètent les expansions fibreuses de l'aponévrose palmaire. Mais les tendons des fléchisseurs à la face palmaire et ceux des extenseurs à la face dorsale continuent leur trajet, et des gaînes fibreuses les accompagnent, gaînes fibreuses qui sont la continuité de l'aponévrose palmaire et des feuillets aponévrotiques que l'on constate à la face dorsale de la main (1).

Dupuytren qui, le premier, avait décrit la rétraction du tissu fibreux à la main, avait localisé cette altération à l'aponévrose palmaire. C'était là une opinion trop restreinte, et il faut bien savoir que cette modification pathologique s'étend à tous les tissus qui ont pour base la fibre albuginée, tissus qui précisément ici se présentent réunis en si grande abondance.

Le tissu fibreux présente, parmi beaucoup d'autres, une propriété importante.

Il sert à maintenir les surfaces articulaires au contact et c'est lui qui transmet aux leviers osseux le résultat de la puissance musculaire.

Par une cause ou par une autre, qui le plus fréquemment est une inflammation, mais qui quelquefois aussi est spontanée et obscure dans sa nature comme dans son développement, les fibres constituantes du tissu fibreux, dont nous venons d'étudier la disposition à la main et aux doigts, perdent cette propriété, se rétractent et entraînent aussi les parties mobiles auxquelles elles se trouvent fixées. Il y a atrophie en longueur, mais aussi hypertrophie en épaisseur, de telle sorte que l'équilibre dans le nombre des éléments du tissu fibreux se trouve persister.

On peut établir deux grandes divisions selon qu'il y a eu une simple hypertrophie en épaisseur avec raccourcissement de ces languettes ou que du tissu cellulaire s'est accidentellement converti en bandelettes fibreuses. Cette division conserve toute sa valeur à la face palmaire comme à la face dorsale.

Ces altérations qui étaient dès l'abord bornées au tissu fi-

(1) Page 108. Nous avons décrit plus haut ce point d'anatomie.

breux s'étendent aussi à la peau qui peut quelquefois, sans qu'il y ait eu de suppuration, présenter l'aspect inodulaire.

Elle est alors très-raccourcie et adhère intimement au tissu fibreux sous-jacent.

Quant aux tendons fléchisseurs et extenseurs, ils ne présentent aucune modification. Les artères conservent leur longueur, aussi subissent-elles divers déplacements qui varient suivant que les doigts se trouvent placés dans la flexion ou dans l'extension. Leur calibre reste le même.

Pour ce qui est des os, ils se déplacent, et ils se déforment à tel point que quelquefois il est impossible de reconnaître leurs principaux caractères.

Les détails anatomo-pathologiques qui précèdent expriment de quelle manière le plus grand nombre des chirurgiens comprend aujourd'hui la rétraction de l'aponévrose palmaire et des tissus fibreux.

Et d'abord, les tissus fibreux peuvent-ils s'enflammer? La chose paraissait douteuse, il n'y a pas encore bien longtemps, et dans les ouvrages les plus récents d'anatomie et de pathologie il est dit que les tissus dépourvus de vaisseaux, tels que tissu fibreux, ligaments, cartilages, cornée, ne peuvent présenter des inflammations primitives. Nous savons que, il y a à peine quelques mois, M. Sappey présentait à l'Académie de médecine ses nouvelles recherches sur les vaisseaux et les nerfs des tissus fibreux et des tendous. Non-seulement ces vaisseaux existent, mais ils sont extrêmement abondants.

Les partisans de l'inflammation primitive des tissus fibreux trouveraient donc là une raison suffisante pour étayer leur opinion.

Du reste, il n'était pas nécessaire de trouver des vaisseaux dans ces tissus pour comprendre leur inflammation primitive. C'est du moins ce qui semblerait résulter des récentes découvertes de l'histologie. En effet, les tissus même dépourvus de vaisseaux s'enflamment évidemment, comme on peut le voir pour les cartilages dans les diverses lésions articulaires et pour la cornée, avant l'époque où se développent de nouveaux vais-

seaux. Les travaux de Virchow, de Billroth, de Kölliker, etc., ont démontré que l'inflammation de ces tissus est caractérisée au début principalement par la prolifération des corpuscules du tissu conjontif et le ramollissement de la substances intercellulaire. M. Ritter (de Hanovre) a surtout démontré cette prolifération pour les corpuscules étoilés que l'on trouve dans la cornée.

Quoi qu'il en soit, il paraît démontré que si les tissus fibreux ne s'enflamment pas, à proprement parler, ils sont néanmoins le siége d'une sorte d'inflammation qui détermine leur retrait, leur raccourcissement. Dans cet état ils sont tout à fait comparables au tissu de cicatrice.

Si nous prenons un fragment de ce tissu en voie de rétraction et un fragment de tissu cicatriciel, nous trouvons des deux côtés : 1° une matière amorphe qui sépare les éléments figurés dans les deux tissus ; 2° des éléments de tissu conjonctif que l'on pourrait croire être tous parvenus à leur apogée de développement pour le ligament et en voie de formation pour la cicatrice, ce qui n'est pas exact. Et c'est là précisément où nous voulons en venir pour dire que les tissus fibreux, arrivés à cet état de semi-inflammation qui les fait se rétracter, sont transformés en une sorte de tissu de cicatrice et se comportent comme lui.

En effet sous l'influence de l'inflammation les corpuscules étoilés, situés dans l'épaisseur des ligaments, prolifèrent, se transforment en corps fibro-plastiques identiques à ceux du tissu cicatriciel et doivent, au point de vue physiologique, se comporter comme eux.

On voit donc que nous admettons eu principe et pour le cas actuel l'inflammation des tissus fibreux. Mais il est une chose qui nous paraît difficile à expliquer. C'est la flexion permanente des doigts consécutive à la rétraction l'aponévrose palmaire.

Or, nous avons dit, après nombreuses dissections, et nous sommes en cela d'accord avec tous les anatomistes, que les languettes digitales de l'aponévrose palmaire s'arrêtent au niveau de la première phalange ; comment donc admettre que l'inflammation et la rétraction de cette aponévrose palmaire

déterminer le retrait de la peau jusqu'à la dernière phalange. D'un autre côté, le pouce particulièrement est dépourvu de languette aponévrotique dépendant de l'aponévrose palmaire. Or, le retrait du pouce s'observe quelquefois. Comme nous l'avons déjà dit en exposant quelques considérations anatomiques sur les doigts, les auteurs ne s'accordent pas sur la nature des brides sous-cutanées qui accompagnent cette rétraction. Nous avons vu que, pour Dupuytren, ce sont des brides étendues de l'aponévrose à la peau, que pour M. Goyrand, ce sont des bandelettes de nouvelle formation. Nous avons fait voir précédemment de quelle manière des cloisons détachées du derme s'insèrent sur les tissus fibreux sous-jacents.

Eh bien ! nous serions tenté d'admettre que la maladie qui nous occupe et qui détermine la rétraction des doigts n'est autre chose qu'une inflammation des couches profondes du derme. Si l'on part de ce point de vue, on conçoit que cette rétraction puisse se produire dans la paume de la main et sur les doigts en même temps. Le tissu du derme n'est-il pas constitué par des éléments de même espèce que les tissus fibreux des doigts ? C'est le même tissu, dans lequel on trouve en plus un grand nombre de fibres élastiques et quelques fibres musculaires. Peut être, est ce à la présence de ces éléments qu'est due cette facilité dans le ratatinement de la face profonde du derme, lequel ratatinement se propage insensiblement comme le font toutes les inflammations lentes, aux tissus fibreux sous-jacents ? Quant aux brides, elles seraient dues à l'épaississement des cloisons fibreuses dont nous venons de parler, car l'inflammation doit déterminer à leur surface une exsudation plastique dans laquelle les corpuscules du tissu conjonctif prolifèrent abondamment comme dans les tissus enflammés. Un certain nombre de ces lamelles en s'agglutinant sous l'influence d'une cause mécanique quelconque forment les brides sous-cutanés que l'on observe si souvent.

Voici encore un fait d'observation journalière qui semble venir à l'appui de cette opinion. On sait qu'à la racine des doigts qui participent à la rétraction de l'aponévrose palmaire

il existe fréquemment des plis transversaux de la peau comme à la paume des mains et que la rétraction se fait surtout dans le sens de la longueur des doigts. Cela ne tient-il pas évidemment aux mouvements normaux des doigts qui en se fléchissant compriment la peau enflammée, refoule insensiblement cette matière plastique inflammatoire, au-dessus et au-dessous des interstices. La formation des plis s'explique bien de cette façon. Comment comprendrait-on la formation de ces plis, si l'aponévrose palmaire s'enflammait primitivement ? La substance de la peau qui a toute son épaisseur, au lieu de s'enfoncer sous forme de sillons et de paraître s'atrophier devrait au contraire s'hypertrophier et former des bourrelets saillants. De plus nous ne voyons pas comment on pourrait expliquer cette disposition transversale des replis cutanés.

Pour toutes ces raisons que nous ne pouvons développer davantage, il nous semble logique de localiser la maladie que nous étudions dans les couches fibro-élastiques de la face profonde du derme. Si la lésion siégeait sur l'aponévrose on ne voit pas pour quelle raison on ne l'observerait pas sur les autres aponévroses qui sont le siége d'irritations mécaniques.

Quelle est la cause intime de cette rétraction?

En parlant de l'anatomie du doigt, nous avons fait observer qu'il existait précisément à la paume des mains, à la plante des pieds, ainsi qu'aux faces correspondantes des doigts et des orteils, une structure spéciale pour la peau. Il n'est plus question ici d'adhérences fibreuses. Mais nous savons qu'il existe à la face profonde du derme des glandes sudoripares, beaucoup plus nombreuses que dans les autres parties du corps. Pourquoi ne se passerait-il pas là une action particulière sur les cloisons du derme, due au produit des glandes sudoripares, action chimique, inconnue, n'étant peut-être point susceptible de démonstration, mais pouvant être admise à défaut d'une meilleure hypothèse (1).

(1) A l'appui de cette manière de voir nous citerons une affection curieuse de la peau, susceptible de déterminer une flexion très-prononcée des doigts. « Chez les ouvriers qui gâ-

**Symptômes, diagnostic.** — Quelques troubles fonctionnels au début existent seulement : un peu de douleur et de chaleur, une sorte de rigidité du doigt.

Peu à peu l'induration de la peau augmente, ainsi que la rigidlté, et l'on voit la souplesse du tissu cutané diminuer insensiblement. Les doigts s'infléchissent, et il se forme des brides indurées qui s'étendent les unes en travers, les autres dans le sens longitudinal.

Il est rare que la phalange participe à la flexion qui est très-

chent le plâtre, par exemple, il est rare que l'extension des doigts soit complète ; ce n'est pas encore un état pathologique, mais, si cela s'exagère, les doigts se trouvent complètement fléchis dans la paume de la main. J'ai vu dans le service de Dupuytren un cas de ce genre chez un jeune maçon qui avait en même temps des brides, mais elles y jouaient à peine un rôle, et je fis voir que la rétraction des téguments était l'affection principale ; j'ai publié cette observation (1). La première chose qui frappe, c'est que les plis de la peau sont effacés ou déplacés ; la peau est sèche ; on n'y voit plus d'orifices sudoripares, c'est une véritable transformation du derme changé en quelque sorte en un tissu de cicatrice. On ne sait que faire, car une section de la peau aurait pour effet de produire du tissu cicatriciel, et, en tous cas, nous n'avons pas de précédent dans cet ordre de faits (Malgaigne, Leçons d'orthopédie).

Alibert a vu la flexion des doigts par rétraction de l'aponévrose palmaire survenir chez un épicier qui avait manié des substances irritantes (2).

N'est-il pas plus logique d'expliquer la production de cette maladie par l'affection de la face profonde du derme quand on la voit survenir à la suite de brûlure superficielle ?

Enfin, nous dirons qu'il existe des cas incontestables d'hérédité. Dupuytren lui-même en a cité des exemples. Nous avons l'observation publiée par M. Topinard, dans le tome II, p. 463 du *Recueil de la Société médicale d'obs.* Ces faits viennent à l'appui de notre manière de voir si l'on admet que les parents transmettent aux enfants des caractères physiques et des propriétés physiologiques de tissus.

(1) Gaz. méd. de Paris, 1833, p. 112.

(2) Alibert. Monographie des Dermatoses, 1832, p. 16.

prononcée au niveau de la phalangine et de la phalangette.

Tous ces symptômes font des progrès insensibles jusqu'à ce que la paume de la main et la face antérieure du doigt soient complétement rétractées.

On ne saurait méconnaître une telle difformité ; il suffit seulement d'examiner quel est le genre de flexion pour avoir un diagnostic complet. Les antécédents du malade, sa profession, les traces indélébiles qu'on trouve sur sa main, la situation plus fréquente de la maladie sur l'annulaire, enfin la constatation de l'absence de cicatrice permettent de porter un diagnostic précis.

Cette maladie qui affecte surtout les trois derniers doigts, et qui se montre assez souvent sur l'annulaire et l'auriculaire, a été été une seule fois sur le pouce (Goyrand).

**Traitement.** — Lorsque la maladie commence à se produire, on peut, au moyen de machines et du massage, rendre aux doigts un peu de souplesse, mais en général cette pratique n'amène aucun résultat favorable. Si l'on considère cette lésion comme le produit d'inflammation, il est même irrationnel de songer à aucune espèce de gymnastique.

Mais lorsque la maladie est arrivée à un degré assez avancé, il est reconnu qu'elle ne peut que faire des progrès, et jamais rétrograder.

C'est alors qu'on est autorisé à songer aux opérations qui ont été instituées pour guérir cette difformité.

Il est évident que toutes les opérations ont pour but la destruction plus ou moins complète des brides qui déterminent le retrait de la peau.

Trois procédés ont été employés pour détruire ces brides ; celui de Dupuytren, celui d'A. Cooper, enfin celui de Goyraud.

**Procédé de Dupuytren.** — Un aide fixe la main dans la supinition sur une table. Le chirurgien fait alors saillir la bride le plus possible en tirant le doigt crochu dans l'extension, et avec un bistouri convexe il pratique une incision transversale de 2 centimètres à 2 centimètres et demi de longueur, au niveau

de l'articulation métacarpo-phalangienne et comprenant la peau et toute la bride.

Si une deuxième ou même une troisième incision sont nécessaires pour redresser complétement le doigt, on les dirige dans le même sens que la première, mais un peu plus bas. La main est ainsi fixée sur une palette digitée et recouverte d'un pansement simple.

M. Gensoul, de Lyon, aurait dû, au dire de Velpeau, quelques succès à ce procédé. Sans les contester, nous croyons que souvent ce procédé sera suivi de récidive due au tissu cicatriciel qui se développera sur la plaie, dont l'extension du doigt augmente la largeur.

On peut voir par ces observations que les malades n'ont pas été suivis assez longtemps pour pouvoir affirmer la guérison complète.

Obs. 8. — *Rétraction du doigt médius par suite d'une cicatrice vicieuse de brûlure ; incision de la bride ; guérison.* En 1853, une petite fille de 4 ans se présente à Dupuytren ayant le médius droit à demi fléchi, pouvant se fléchir entièrement, mais non s'étendre, retenu par une bride dure, forte, allant de sa seconde phalange sur la ligne moyenne, au tiers supérieur de la paume de la main. Très-étroite au niveau du doigt, cette bride s'élargit vers la paume de la main. L'articulation métacarpo-phalangienne simule un arc dont la bride forme la corde. A 2 ans 1/2 l'enfant s'était brûlé la main sur un poêle. On reconnaît une rétraction de l'aponévrose amenée par cicatrice de brûlure...

Cinq incisions sont faites sur la bride, au niveau des articulations du doigt et sur les plis de la paume de la main ; obliques, les plaies sont moins béantes. Pansement simple. Le doigt redressé est mis en extension forcée sur une palette ; le tout fixé par une bande et une attelle spéciale palmaire. Quinze jours après, le doigt se tient seul étendu. Huit jours plus tard, l'enfant le fléchit à volonté.

Obs. 9. — *Rétraction des doigts par suite d'une brûlure ; adhérence de l'un d'eux avec la paume de la main ; brides de la face pal-*

(1) Dupuytren, Leçons de clin. chir., tome IV, p. 491.

*maire de la main. Opération; guérison.* Un enfant de 2 ans 1/2 se brûle la main sur de la cendre chaude. Plaie de toute l'épaisseur du derme des trois quarts internes de la paume de la main, cicatrisée après cinq semaines. Les doigts avaient été maintenus en extension. Ils se fléchissent ensuite peu à peu. Dupuytren les voit dix-huit mois après l'accident et constate que l'auriculaire est très-fléchi; sa première phalange adhère en partie à la paume de la main. Annulaire un peu moins fléchi, médius moins, indicateur presque libre. Peau de la face palmaire couverte d'une bride inextensible.

Incision transversale de toute l'épaisseur de la cicatrice, destruction de l'adhérence de la première phalange de l'auriculaire. Trois autres incisions tombant des espaces interdigitaux sur la première. Pas de sang; la main est redressée et fixée sur une palette digitée. Pansement simple. L'extension est continuée trois mois, et quatre mois après l'opération les mouvements sont naturels.

**Procédé d'Astley Cooper.** Il conseillait d'opérer la division de la bride avec un bistouri étroit. Le manuel opératoire consiste à glisser sous la peau, à côté du corps qui empêche l'extension, un bistouri à lame étroite et à couper ensuite la bride sans intéresser dans l'incision la peau qui la recouvre.

Ce serait, comme on le voit, la section sous-cutanée analogue à la ténotomie moderne que le célèbre chirurgien aurait conseillée, selon M. Goyrand.

Pour MM. Richelot et Chassaignac, A. Cooper divisait les téguments sur la bride même, seulement l'incision cutanée était très-peu étendue.

**Procédé de M. Goyrand.** — Instruit par les défauts du procédé de Dupuytren, M. Goyrand tenta d'y remédier en divisant d'abord longitudinalement les téguments, ensuite la bride transversalement. Il s'exprime ainsi : « J'ai conseillé d'inciser la peau longitudinalement sur chaque bride préalablement tendue, d'écarter les lèvres de ces incisions, de les détacher des cordons fibreux par la dissection, et de couper en travers ces cordons ainsi isolés. Si les brides prédigitales avaient des

(1) Dupuytren, Leçons de clin. chir., t. IV, p. 601.

prolongements aux premières phalanges avant d'aller s'insérer aux secondes, on les coupera il au-dessus et au-dessous de ces prolongements. Les doigts seront ensuite fixés en extension complète. »

M. Sédillot le considère comme souvent indiqué lorsque la méthode sous-cutanée ne peut être appliquée.

Voici comment s'exprime Malle dans sa médecine opératoire (Strasbourg, 1855) :

Il est difficile d'apprécier la valeur respective de chacun de ces procédés, chacun d'eux ayant réussi, mais dans des circonstances différentes, sans aucun doute, et cette diversité de causes s'explique d'ailleurs très-bieu par la diversité des travaux sus-mentionnées. Seulement ce qui nous semble permis de dire sous le point de vue de l'appréciation générale, c'est que le procédé de Cooper se rapprochant des plaies sous-cutanées, doit être considéré comme le meilleur; car il est non-seulement moins douloureux, mais encore n'expose à aucun accident consécutif. Dans le procédé de Dupuytren, au contraire, la plaie étant très-étendue, le tissu fibreux peut se lier à la cicatrice et reproduire la difformité. Peut-être vaut-il mieux cependant y avoir recours quand les brides sont larges, irrégulières, et liées entièrement à la peau. Quant au procédé de M. Goyrand, on ne peut se dissimuler qu'il est long et douloureux ; aussi nous semble-t-il devoir être réservé pour les cas où les cordons fibreux sont isolés ou distincts ou trop adhérents pour permettre de recourir à la méthode sous-cutanée.

Obs. 10. — 1864. *Rétraction des doigts* (suite de rhumatisme). — Un homme de 52 ans, n'ayant pas eu d'attaque rhumatismale depuis six ans présente aux deux mains une rétraction des doigs ayant commencé il y a neuf ans.

L'annulaire gauche est très-fortement fléchi par une bande fibreuse, épaisse, qui paraît être l'aponécrose palmaire.

On pratiqua le débridement; malgré cela l'extension ne put être complétement obtenue. On eut recours à l'application d'une attelle droite.

Au bout d'un certain temps, ce doigt était complétement guéri, mais les autres n'ayant pas été opérés, conservèrent leur rétraction. (Med. Times and Gaz., vol. I, p. 479).

Obs. 11. — *Rétraction des doigts.* (Suite de Brûlure, opérée par M. Gay). — A la suite d'une brûlure, un homme présentai une rétraction de l'auriculaire et de l'annulaire de la main droite. Tous les moyens orthopédiques mis en usage pour effacer cette difformite avaient échoués. L'opération fut résolue. Un examen attentif permit de constater l'existence de bandes fibreuses très-résistantes. s'étendant de la paume de la main aux extrémités des premières phalanges.

Une incision fut pratiquée sur toute la longueur de chaque bande fibreuse, et la peau fut disséquée avec soin. Les bandes fibreuses furent alors séparées de leurs attaches, et on les enleva. Les doigts et la main furent mis dans l'extension et appliqués ainsi sur une attelle.

La guérison fut complète. (The Lancet, VI, p. 184).

## § 2. *Extension permanente.*

De prime abord, il semble que l'extension permanente et la roideur articulaire ne constituent qu'une seule et même maladie. Il est vrai que dans les deux cas le doigt est maintenu dans l'extension, mais tandis que dans la roideur de l'articulation il y a des causes spéciales, des lésions des tissus fibreux qui immobilisent les doigts, dans l'extension, l'autre difformité présente quelque chose de plus ; c'est un renversement des doigts, plus ou moins marqué, vers la face dorsale de la main. En outre, l'extension permanente des doigts peut reconnaître une cause particulière : cicatrices vicieuses de la face dorsale du doigt ou contractures musculaires.

Les *causes* les plus fréquentes de l'extension permanente consistent en des cicatrices de plaies avec perte de substance, ou d'ulcères siégeant sur la face dorsale des doigts. Une inflammation limitée à cette région, une brûlure, peuvent amener ce résultat. Il est vrai que, dans ce cas, cette variété se confond, si elle est portée très-loin, avec celle des adhérences vicieuses entre les doigts et le dos de la main. La paralysie des fléchisseurs, la contracture des extenseurs sont indiquées par les auteurs comme déterminant l'extension permanente. Dans la plupart des observations, il n'est pas dit quel était l'état des

muscles interosseux. Il serait utile de rechercher la part probable que ces muscles prennent dans la production de l'extension permanente, due à une affection des muscles ou du système nerveux.

A la suite de plaies intéressant les tendons fléchisseurs, il peut arriver une extension forcée. Si nous voulions poursuivre plus loin la recherche de ces causes, nous arriverions à confondre complétement l'extension permanente et la roideur articulaire qui présentent, disons-le, de nombreux points de contact.

Nous ne pouvons cependant passer sous silence deux causes qui les distinguent nettement : les adhérences simples des tendons aux gaînes et aux parties voisines, et la rétraction des extenseurs.

Malgaigne (1), dans son ouvrage, dit que M. Panas a recueilli et disséqué à l'Ecole pratique une pièce fraîche sur un sujet dont le petit doigt, renversé en arrière, formait avec le métacarpien un angle de 45° environ. En essayant de fléchir le doigt on déterminait le soulèvement de la peau par le tendon de l'extenseur qui simulait une corde, s'opposant à tout effort de flexion. Ce tendon, qui n'était autre que l'extenseur propre du petit doigt, s'amincissait vers le carpe et se confondait avec le tissu fibreux situé dans cette région. La partie charnue de ce muscle manquait complétement, de sorte que Malgaigne s'est cru autorisé à conclure qu'il y avait eu là une division du tendon de l'auriculaire, dont le bout inférieur avait contracté des adhérences avec la gaîne, et que la partie charnue du muscle s'était atrophiée.

Il est certain qu'en pareil cas le malade n'eût pas retiré un grand bénéfice de la section de son extenseur.

*Traitement.* — C'est surtout au point de vue du traitement qu'il est nécessaire de distinguer l'extension permanente des doigts de la roideur articulaire. Nous verrons que cette dernière difformité est combattue surtout par une gymnastique

(1) Loc. cit.

méthodiquement instituée, moyen qui ne saurait être efficace pour la plupart des cas dont nous nous occupons. Nous croyons cependant qu'on se trouve bien de faire exécuter au malade des mouvements de flexion de plus en plus étendus et à des intervalles assez rapprochés, dans les cas où les tendons adhèrent à leur gaîne par suite d'inflammation.

Si l'on s'adresse à la médecine opératoire, on ne trouvera pas non plus de moyen très-efficace pour remédier à cette position vicieuse.

En effet, nous avons vu qu'il existe très-souvent, dans ces circonstances, une cicatrice vicieuse sur la face dorsale du doigt. Par des incisions diversement combinées, ou par l'excision de la cicatrice, on pourra bien faire prendre aux doigts une attitude inverse ; on pourra également, en imprimant des mouvements aux articulations, amener la partie malade à posséder des mouvements relativements satisfaisants ; mais il faut bien le dire, la rétraction du tissu inodulaire se fera sentir plus tard, et le plus souvent la difformité se reproduira.

Si, par une cause quelconque, les tendons qui doivent fléchir le doigt étendu étaient détruits, il ne faudrait point songer à une opération, attendu qu'on n'aurait plus à son service la gymnastique si utile après les opérations qui se pratiquent dans des cas semblables.

Les doigts, dans ces cas, sont des parties rigides et sans aucune espèce d'utilité. Il faut bien se garder alors de faire la section des tendons extenseurs qui transformerait les doigts en appendices flottants et beaucoup plus gênants qu'auparavant pour les malades.

Si l'on se trouvait en face d'un cas semblable à celui dont M. Panas a fait la dissection, faudrait-il avoir recours à la ténotomie de l'extenseur ? Nous croyons que dans ces circonstances, le chirurgien devra songer aux bénéfices que le malade pourra retirer de l'opération. Si l'extension est modérée et que la flexion consécutive doive gêner le malade dans l'exercice de quelque profession, il vaudrait mieux s'abstenir. Au contraire, si le doigt fortement étendu est renversé sur sa

face dorsale, et qu'il soit une cause de grand embarras, la ténotomie pourra être utile. Mais encore, nous le répétons, la conduite que le chirurgien aura à tenir variera selon les circonstances du cas présent (1).

Nous n'avons pas longuement insisté sur le traitement de l'extension permanente, car, toutes les considérations dans lesquelles nous aurions pu entrer relativement à ce sujet, ont déjà été exposées quand nous avons traité de la flexion permanente des doigts.

### § 3. *Déviations latérales des doigts.*

Ce genre de difformité s'observe rarement. Cependant, on voit dans certains cas, un doigt se dévier de sa direction normale pour s'accoler à un doigt voisin ou sur le bord de la main ; nous en parlerons en décrivant les adhérences vicieuses des doigts.

Une cicatrice vicieuse située sur le bord des doigts, particulièrement sur le bord interne de l'auriculaire et sur le bord externe de l'index ou du pouce, peut amener une déviation latérale.

La déviation latérale sera encore le résultat d'une luxation non réduite ou bien d'un écrasement du doigt qui s'est vicieusement consolidé.

M. le baron Larrey signale une cause spéciale de ce genre de déviation qui est surtout marquée pour l'index et l'annulaire.

A la suite de la désarticulation du médius, l'espace vide qui sépare l'annulaire de l'index est comblé par le rapprochement de ces doigts.

Pour éviter cette difformité, on peut comme le fait M. Larrey,

(1) La Gazette des Hôpitaux (14 janvier 1843) rapporte une observation de M. Chassaignac dans laquelle ce chirurgien transforme une extension permanente de l'index et de l'auriculaire en une flexion permanente par l'opération de la ténotomie.

pratiquer l'amputation du doigt dans la continuité de la première phalange, afin de laisser en place l'extrémité supérieure de cet os qui maintient les doigts écartés. On pourrait encore, comme l'a pratiqué M. Maisonneuve, faire l'amputation dans la continuité du troisième métacarpien afin d'éviter la saillie produite par la tête de cet os.

M. Hutin ne partage pas l'opinion de M. Maisonneuve ; il dit en effet que dans les cas où l'on enlève la tête du métacarpien correspondant au doigt amputé, il y a invariablement renversement des doigts voisins dans la main, par suite de la rétractilité de la cicatrice (1).

Les malades porteurs de ces difformités, n'ont rien à attendre des secours de la médecine opératoire ni de l'orthopédie. Il n'y a rien à tenter. Seulement, le chirurgien pourrait se décider à amputer le doigt s'il était trop gênant, s'il déterminait des douleurs, et si les malades à cause de ces inconvénients réclamaient instamment l'opération.

## § 4. Atrophie et Hypertrophie.

Les doigts difformes par *atrophie* ont été dans presque tous les cas, affectés d'une maladie qui a réduit leur volume. C'est ainsi que l'atrophie peut être déterminée par suite d'extension permanente longtemps prolongée, de flexion permanente, d'adhérences vicieuses. L'atrophie est due à l'immobilité. Elle se montre plus ou moins longtemps après que le doigt a été condamné à l'inaction. Cette difformité ne réclame aucun traitement spécial.

Lorsque nous avons décrit l'hypertrophie congénitale des doigts, nous nous sommes déjà expliqué sur l'hypertrophie.

Nous n'y insisterons pas.

(1) Anat. path. des cicatrices, 1855, p. 124.

## § 5. — *Adhérences vicieuses des doigts.*

Ce paragraphe comprendra les adhérences vicieuses des doigts à quelque variété qu'elles appartiennent. Nous devons toutefois prévenir que nous entendons nous occuper spécialement des adhérences latérales, c'est-à-dire de la syndactylie accidentelle.

Nous comprendrons sous ce nom toutes les variétés de difformité où l'on voit un tissu cicatriciel déterminer l'adhérence des doigts avec les doigts voisins ou bien avec les faces ou les bords de la main.

Ces déformations sont extrêmement fréquentes, elles sont souvent amenées par la négligence des malades ou des praticiens, quelquefois par l'étendue et la nature des lésions.

*Variétés.* — On peut dire que, d'une manière générale, elles sont presque aussi nombreuses que les cas observés. Cependant il est permis de les grouper sous les quatre chefs suivants :

1° Les doigts peuvent adhérer entre eux, variété de difformité qui constitue la *syndactylie accidentelle ;*

2° Dans d'autres circonstances le travail de cicatrisation les renverse sur les bords de la main et détermine alors une *déviation latérale* des doigts ;

3° Une variété fréquente consiste dans la *flexion* plus ou moins forcée des doigts ;

4° Enfin, on observe assez rarement l'extension par adhérence des doigts avec la face dorsale de la main.

On comprend que d'autres variétés puissent se montrer. Il est possible, par exemple, que la face palmaire du pouce vienne se souder avec la face dorsale de la main, ou que l'un des doigts croise la face palmaire des autres, ou bien encore qu'ils présentent entre eux les entre-croisements les plus bizarres.

Il a déjà été question de quelques-unes de ces difformités lorsque nous avons parlé de la flexion, de l'extension et des déviations latérales. Du reste, comme cette étude est surtout intéressante au point de vue du traitement, il en résulte que les adhérences vicieuses avec flexion des doigts ne seront point traitées ici. Il en est de même pour les cas provenant des déviations latérales et du renversement des doigts. (Voy. flexion permanente.)

Les *causes* de cette difformité sont toutes celles qui peuvent déterminer le contact des doigts dépourvus d'épiderme et leur réunion par l'intermédiaire d'un tissu cicatriciel.

Nous savons qu'à l'état normal les surfaces épithéliales cutanée ou muqueuses, ne peuvent contracter aucune adhérence tant qu'elles sont pourvues de leur épithélium; mais, dès que l'élément épithélial est détruit et que la lymphe plastique est exsudée par deux surfaces adossées, il en résulte une communication de leur système vasculaire.

C'est afin d'éviter ce grave inconvénient que les chirurgiens prennent tant de précautions pour écarter les surfaces cutanée ou muqueuses qui se trouvent dans ces conditions, comme on le voit pour les plaies latérales des doigts, dans lesquelles il est indiqué d'écarter ces organes ; pour les inflammations du bord libre des paupières, des lèvres, etc.

Cela est si vrai, que la chirurgie se sert, dans certaines circonstances, pour remédier à des difformités, de cette propriété qu'ont les surfaces d'adhérer entre elles quand elles sont avivées. Tel est par exemple l'ankyloblépharon que le chirurgien crée de toutes pièces pour empêcher le retrait des paupières après certaines opérations d'ectropion.

Des *ulcères* occupant deux ou plusieurs doigts simultanément sont susceptibles de donner ce triste résultat; mais dans la majorité des cas la syndactylie accidentelle est due à des *brûlures*.

On voit quelquefois la *contusion* profonde avec attrition des parties sous-cutanées, déterminer la formation d'eschares plus

ou moins étendues, dont la chute est suivie de la production d'un tissu cicatriciel qui se comporte comme celui qu'amène les brûlures. Nous dirons, en passant, ce que nous avons observé quelquefois, qu'il est souvent difficile de préjuger de l'étendue de l'eschare et par conséquent de la cicatrice future.

L'*état anatomique* des parties malades n'est pas toujours le même, et nous distinguerons ici trois variétés principales, division qui n'est pas sans importance au point de vue du traitement.

1° La lésion porte sur les faces latérales des doigts mais n'atteint pas la commissure;

2° L'adhérence se prolonge jusqu'à la commissure et descend jusqu'à une distance variable de l'extrémité des doigts;

3° On peut observer des cas d'adhérence congénitale dans lesquels le chirurgien a déjà tenté une opération et déterminé par conséquent la formation d'une cicatrice.

Chacune de ces divisions est susceptible de présenter plusieurs variétés.

Ainsi la cohérence qui est ordinairement très-intime peut se faire par l'intermédiaire d'une membrane unissante cicatricielle. Elle s'étend parfois plus profondément, jusqu'aux gaînes tendineuses, aux os et aux articulations.

On voit aussi des cicatrices qui sont très-irrégulières, minces en certains points, très-épaisses dans d'autres.

Enfin, dans quelques cas, l'adhésion latérale des doigts se complique d'ankylose, etc.; et il peut arriver encore que sur une même main on trouve simultanément plusieurs variétés d'adhérences vicieuses.

Le *siége* et l'*étendue* de l'adhésion mérite de nous arrêter un instant. Nous avons dit que lorsque deux doigts se trouvent accolés il se fait une communication entre leurs vaisseaux. La juxtaposition des surfaces peut être tellement intime qu'il existe entre elles une lamelle extrêmement mince de tissu inodulaire; mais il arrive quelquefois que la cicatrice forme une bride, une sorte de palmature en général étroite.

Une des formes les plus sérieuses consiste dans la participa-

tion de la commissure à l'adhérence. Il en est longuement question à propos du traitement.

La *cicatrice* joue un grand rôle dans la production de ces lésions et dans leur marche. Il ne serait pas inutile ici de rappeler en quelques mots la manière dont se cicatrise la surface d'une plaie. Supposons une brulûre au troisième degré. Pendant que la plaie suppure, on voit poindre des saillies mamelonnées, coniques, molles, vasculaires, constituées d'après M. Virchow, par la prolifération du tissu conjonctif. Ce sont les *bourgeons charnus*. Puis la suppuration et l'inflammation diminuent, les bourgeons charnus s'agglutinent par toute leur surface; comme ils sont coniques leur sommet s'incline vers ceux du voisinage et de ce rapprochement, résulte déjà un rétrécissement de la surface de la plaie.

Examinons l'inodule pendant sa formation et son évolution.

*a*. Dans le *bourgeon charnu récent*, le microscope nous permet de reconnaître :

1° Un nombre considérable d'éléments fibro-plastiques;

2° Une substance intercellulaire amorphe;

3° Des vaisseaux nombreux décrivant des anses.

Enfin, le bourgeon charnu est de consistance très-faible et abondamment pourvu de liquides.

*b*. Le tissu cicatriciel est au contraire très-dense, résistant, criant sous le scalpel; la *cicatrice*, une fois formée, est douée d'une propriété spéciale, la rétractilité. Le tissu inodulaire, ou cicatriciel, une fois formé, attire à lui toutes les parties situées dans son voisinage, il se déprime lui-même, il se raccourcit insensiblement jusqu'à des limites qu'il n'est pas facile de préciser d'avance. Des difformités difficilement curables peuvent en résulter.

Delpech qui étudia si bien la rétraction des inodules croyait que cette propriété rétractile durait toute la vie, et l'on admet généralement aujourd'hui que quelques années suffisent pour épuiser leur action.

Lorsque les cicatrices sont nouvellement formées, elles présentent une coloration rouge, due à des vaisseaux nombreux;

mais plus tard, ce travail de cicatrisation entrant dans une nouvelle phase, on trouve la transformation cellulaire ou fibreuse des éléments fibro-plastiques qui existaient primitivement, la résorption de la substance intercellulaire, la disparition de nombreux vaisseaux, et le développement de quelques filets nerveux.

La rétraction, la diminution de la cicatrice dans tous les sens, son froncement, l'attraction et le plissement des parties voisines, sa coloration d'un blanc mat, tout ce travail est dû à la résorption de la substance intercellulaire et à la disparition des vaisseaux.

## Traitement des difformités des doigts par suite d'adhérences.

Dans la première partie de ce travail nous nous sommes réservé de décrire le traitement de la syndactylie congénitale lorsque nous nous occuperions des moyens de remédier aux adhérences accidentelles.

Nous avons déjà étudié les cicatrices vicieuses déterminant la flexion permanente des doigts. Il nous reste à décrire le traitement des *adhérences latérales* congénitales ou accidentelles, et du *renversement* des doigts sur la face dorsale ou sur les bords de la main par suite d'un travail irrégulier de cicatrisation.

### *I. — Adhérences latérales.*

Il paraît très-simple au premier abord, et presque indispensable de scinder ce chapitre en deux parties et de décrire séparément les adhérences latérales congénitales et la même difformité lorsqu'elle survient accidentellement.

Si les indications et les contre-indications sont un peu différentes dans ces deux circonstances, si les considérations relatives au moment opportun de l'opération sont également variables dans quelques cas, il faut avouer que les mêmes pro-

cédés opératoires peuvent être employés fréquemment dans les deux cas.

En effet, on peut observer dans l'une et l'autre variété, soit un accolement, soit une fusion de doigts, soit leur réunion par une membrane plus ou moins considérable.

Au point de vue du traitement, il importe peu de savoir quelle est la variété la plus fréquente. Mais ce que l'on ne saurait ignorer, c'est que les nombreux procédés que nous allons exposer conviennent, chacun séparément, dans certains certains cas distincts.

La grande quantité de procédés institués pour la cure de cette difformité ne tient pas à la difficulté de l'opération, comme cela se voit pour beaucoup de maladies, mais au grand nombre de variétés que l'on rencontre.

Avant d'entrer dans la description du manuel opératoire, nous nous occuperons des indications et contre-indications de l'opération ; nous nous demanderons s'il y a une époque plus favorable qu'une autre pour la pratiquer; enfin nous parlerons de la préparation du malade.

**Indications et contre-indications.** — En général on peut dire qu'il faut tenter la cure radicale des adhérences latérales des doigts, qu'elles soient congénitales ou accidentelles. Il est donc inutile de faire un chapitre distinct des indications ; on pourra considérer comme devant être opérés les cas qui ne seront pas compris dans les contre-indications que nous allons signaler.

Pour ce qui regarde la difformité *congénitale* nous n'hésiterions pas à regarder comme une contre-indication formelle la fusion de tous les doigts en un seul moignon plus ou moins allongé et revêtu d'un ongle unique, quoiqu'il existe deux observations citées par presque tous les auteurs qui se sont occupés de la question, celle du chirurgien Bernier, de Besançon, et celle de Dessaix.

Dans ces deux cas l'instrument tranchant tailla des doigts artificiels dans le moignon informe, de sorte que les malades après la guérison présentaient des mains assez analogues à des *pattes de chat*. (Voy. obs. 116 et 118.)

Nous ne croyons pas qu'un chirurgien de nos jours se décide à faire une opération dans un cas semblable, car il nous paraît de toute impossibilité d'avoir assez de peau pour couvrir tous les doigts, et d'un autre côté les surfaces cicatricielles très étendues qui existeraient nécessairement devraient entraîner des déviations vicieuses.

Lorsque la syndactylie n'occupe que trois doigts ou deux seulement, l'opportunité de l'opération est plus discutable.

« Quelle que soit l'espèce d'adhérence, dit Bérard, on doit, en général, en opérer la section, car, non-seulement elle constitue une difformité, mais encore elle s'oppose presque complétement à l'exercice des fonctions..... Si l'adhérence était osseuse, il faudrait d'abord diviser les parties molles avec le bistouri, les os seraient sciés avec une scie fine formée d'un ressort de montre. »

Velpeau et M. Verneuil (1) rejettent l'opération lorsqu'il y a usion osseuse. Il nous paraît en effet bien difficile d'obtenir un résultat satisfaisant. Du reste, comme nous l'avons dit, le chirurgien manquerait probablement de peau et il courrait grand risque de voir les doigts se réunir. Le tissu cicatriciel, très-large, déterminerait, quand même, une nouvelle difformité. N'aurait-on pas également à craindre des accidents résultant des plaies osseuses produites par l'action de la scie?

Un autre cas nous semble contre-indiquer l'opération, c'est celui qui est constitué par une palmature très-courte, située entre les deux premières phalanges. Les mouvements des doigts ne sont pas considérablement gênés; se faire opérer, serait, comme le dit M. Verneuil, une question de coquetterie, et les plaies de doigts ne sont pas assez innocentes pour que l'on accède quand même au désir d'une intervention active.

La question de siége de la syndactylie doit être encore agitée lorsqu'il s'agit d'opération. Le médius et l'annulaire, comme nous l'avons vu précédemment, sont le plus souvent pris; d'un autre côté, l'affection siége assez rarement entre l'index

(1) Journal des connaissances médico-chirurg., 1856, p. 35.

et le pouce. En présence de circonstances semblables si nous avions à nous prononcer, nous n'hésiterions pas à conseiller une opération qui séparerait le pouce de l'indicateur en raison de l'utilité du premier de ces doigts. Nous serions plus réservé dans le premier cas, et nous ne nous déciderions que sur les instances du malade ou de sa famille, car un médius et un annulaire réunis sont presque aussi utiles pour les mouvements de la main que s'ils étaient séparés.

Il pourrait se présenter cependant des circonstances où nous modifierions notre manière de voir : par exemple, certaines considérations de position sociale et surtout l'état de ces petits malheureux pour lesquels la nature se montre doublement parcimonieuse lorsqu'elle les frappe de deux infirmités, comme la surdi-mutité et la syndactylie.

L'adhérence congénitale siégeant sur tous les doigts en même temps, contre-indique-t-elle l'opération? M. Verneuil n'est pas partisan d'une opération complète. Il se contenterait, en pareil cas, de séparer le pouce de l'index, afin de donner au premier sa liberté, les autres agissant de concert; du reste, il donne une raison fort judicieuse et s'exprime en ces termes : « La séparation de tous les doigts doit amener parfois la décortication cutanée presque complète de ceux du milieu, une surface suppurante très-étendue, et par là des dangers trop grands pour l'utilité du résultat. »

Tout chirurgien, sage et prudent, ne doit-il pas se ranger à cet avis?

Il y a aussi des contre-indications à l'opération de la *syndactylie accidentelle.*

La plupart des considérations qui précèdent peuvent s'appliquer à la difformité produite par cicatrice vicieuse.

Une circonstance peut obliger le chirurgien à opérer pour des lésions qu'il respecterait si elles étaient congénitales; c'est qu'il existe, dans certains cas, des douleurs extrêmement vives qui décident les malades à réclamer impérieusement l'opération. La syndactylie accidentelle, pour une adhérence de même étendue, présente un danger relativement plus sérieux, parce

que la cicatrice qui peut être douloureuse, est opposée à des excoriations, à des déchirures, à des accidents enfin, qui atteignent plus rarement les adhérence congénitales.

Mais, si les tendons sont détruits, si une grande partie de la peau a été enlevée, si les gaînes fibreuses font partie de la cicatrice, si enfin tous les doigts sont réunis en une masse plus ou moins informe, il n'y a aucune opération à tenter.

**A quel moment faut-il opérer?** — La question est assez épineuse, il n'est pas indifférent de faire une opération à tel ou tel moment.

Supposons une syndactylie congénitale. Chélius, qui s'est beaucoup occupé de la question, veut qu'on opère les malades lorsqu'ils ont fait leur croissance, c'est-à-dire au moment de l'adolescence.

Si l'on opère de bonne heure, dit Chélius, on voit plus tard la peau de l'espace interdigital s'avancer de bonne heure jusqu'à la moitié des doigts, quand même on aurait obtenu un succès au moment de l'opération.

Suivant MM. Nelaton, Maisonneuve et Chassaignac, il vaut mieux opérer de très-bonne heure. Ils donnent pour raison que les plaies sont moins étendues, que leur guérison est plus prompte, et que la membrane interdigitale empêcherait le développement du doigt si l'on restait inactif. Pour éviter les inconvénients dont nous venons de parler, et s'appuyant sur la perfection des nouveaux procédés qui permettent de refaire une nouvelle commissure, M. Verneuil conseille d'opérer vers l'âge de 3 ou 4 ans.

S'il s'agit des adhérences accidentelles, la question sera différente pour les enfants et pour les adultes.

Lorque les cicatrices se montrent chez de tout jeunes enfants, elles ont l'inconvénient de déterminer quelquefois un certain degré d'arrêt de développement du membre supérieur par suite du repos auquel les doigts sont condamnés. D'un autre côté, il n'est pas douteux que la difformité de la main ne fasse des progrès à mesure que l'enfant se développe.

Pour ces raisons, et considérant qu'à cette époque le tissu

inodulaire permettra de faire une opération convenable, M. Verneuil opère un an ou deux après l'accident.

A-t-on affaire à un adulte, il n'est pas utile d'attendre un certain nombre d'années, comme le voulait Delpech, dont l'idée était d'opérer sur une cicatrice complétement rétractée. Mais, si l'on attend trop tard, la cicatrice est déjà vieille et son tissu est devenu trop dense; sa structure est presque fibreuse, et il n'existe plus dans son épaisseur assez de vaisseaux pour obtenir une réunion immédiate. La plupart des chirurgiens de nos jours, qui se gardent d'opérer trop tôt, parce que la retractilité cicatricielle ferait de nouveaux progrès, sont à peu près unanimes pour ne pas attendre trop longtemps, et ils agissent en général deux ou trois ans après l'accident. On conçoit que, pour se prononcer en pareille matière, il faut posséder une longue expérience; néanmoins, en songeant à la structure et à la physiologie des cicatrices, on peut présumer que cette époque est probablement la plus favorable à la réunion.

**Préparation du malade.** — M. Verneuil recommande de faire exécuter au malade des mouvements fréquemment répétés, de soumettre les doigts au massage, afin de rendre les membranes unissantes plus souples, plus étendues et moins adhérentes aux parties profondes, et de favoriser le développement du membre supérieur. Cette gymnastique des doigts reposerait sur l'idée que les bourses séreuses sous-cutanées se développent par suite de frottements réitérés sur la peau, et sur ce fait qu'on a trouvé un tissu cellulaire très-lâche au-dessous de cicatrices siégeant au niveau de saillies osseuses.

Tout ingénieuse qu'elle puisse être, cette théorie, ne nous paraît pas reposer sur une base bien certaine. En effet, des pressions très-énergiques, et des frottements plus fréquents que ceux que peut exécuter la main d'un malade, nous paraissent nécessaires pour qu'il se développe non-seulement des bourses séreuses sous-cutanées, mais une laxité plus grande du tissu cellulaire. Du reste, on sait que la face profonde de la peau est également adhérente au tissu fibreux sous-jacent chez les individus qui se livrent à des travaux manuels péni-

bles et chez ceux dont les mains n'ont jamais subi de rudes contacts. D'un autre côté on n'ignore pas que des cloisons fibreuses épaisses se portent de la peau sur les tissus fibreux sous-jacents.

OPÉRATIONS.

Les opérations dont nous avons à parler sont applicables à la syndactylie accidentelle comme à la syndactylie congénitale.

Quel que soit le procédé que l'on emploie, il faut toujours se rappeler qu'il y a deux indications.

La première consiste à *séparer les doigts réunis*, elle est des plus faciles à remplir.

Dans la seconde, le chirurgien doit se proposer la *cicatrisation isolée* des surfaces saignantes. Cette deuxième indication a beaucoup embarrassé les chirurgiens; mais depuis quelques années les procédés opératoires ont été si bien perfectionnés, qu'il est permis d'espérer des succès que l'on a déjà réalisés un certain nombre de fois.

Nous diviserons les opérations en trois groupes.

Dans le premier nous décrirons divers procédés peu usités aujourd'hui.

Les procédés de suture formeront le second groupe.

Le troisième enfin comprendra les procédés autoplastiques.

**Premier groupe de procédés opératoires.**

Nous les rangerons en six catégories ou *méthodes*, qui sont :

1° *La méthode* de l'**incision.**
2° — de la **cautérisation.**
3° — de la **compression.**
4° — de la **ligature.**
5° — de l'**excision de la cicatrice.**
6° — de **destruction de la cicatrisation.**

A. *Méthode de l'incision.*

Nous entendons parler ici de la méthode des anciens, qui traitaient la syndactylie par la simple division des adhérences.

Inutile d'établir ici divers procédés, car la manière dont les anciens faisaient cette opération, sauf quelques variétés insignifiantes, était à peu près la même dans tous les cas. Il semble même qu'ils ne se doutaient pas de la possibilité de la récidive, et il faut arriver jusqu'au milieu de la première moitié de ce siècle pour entendre formuler des craintes relatives à ce sujet.

Ce n'est donc qu'au point de vue de l'histoire que nous dirons quelques mots du manuel opératoire des anciens.

Si l'on consulte Celse, Fabrice d'Aquapendente, Guy de Chauliac, Ambroise Paré, Jacques de Marque, Heister, etc., on voit que tous ces chirurgiens conseillaient de détruire les adhérences latérales des doigts au moyen de l'instrument tranchant, soit le bistouri, soit le rasoir, comme le voulait Ambroise Paré.

Ils savaient certainement que les doigts désunis pouvaient s'accoler de nouveau, puisqu'ils donnaient tous des conseils pour empêcher cet affrontement. Mais ils agissaient là comme ils l'auraient fait pour toutes les autres parties du corps qui se seraient trouvées dans des conditions analogues.

Nous allons voir, en effet, qu'ils ne fixaient jamais leur attention vers la commissure. Or, là se trouve précisement le point important de la question; car, nous l'avons déjà vu, c'est surtout par le prolongement de cette commissure que la récidive survient.

Après l'opération, les uns employaient des emplâtres particuliers (Celse), d'autres avaient recours à des bandages séparants (de Marque), quelques-uns enfin maintenaient les doigts séparés jusqu'à la guérison et pansaient les plaies avec de l'alcool (Heister).

Dans son *Traité des maladies chirurgicales*, Boyer ne fait pas preuve d'une connaissance bien approfondie de la question,

ar il recommande seulement d'entourer chaque doigt séparé-
nent avec une bandelette de linge enduite de cérat saturné.

**Manuel opératoire de l'incision.** — Puisqu'il est ici question de
'incision, nous allons décrire le *manuel opératoire* applicable
ux divers procédés dont nous avons à parler, évitant ainsi
le répéter à chaque pas de quelle manière devront être faites
es incisions.

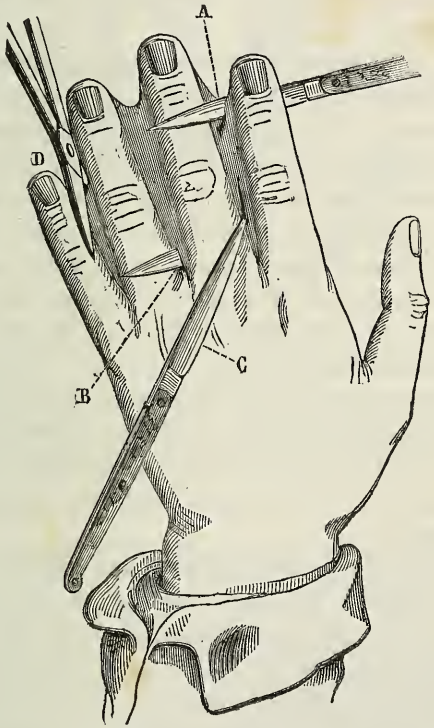


'ig. 20. A, bistouri coupant à plein tranchant du bord libre vers l'extrémité métacarpienne.
, bistouri plongé par transfixion à la base des doigts et coupant la palme de dedans en dehors.
, bistouri agissant de la pointe et divisant la membrane unissante de dehors en dedans.
', Membrane coupée de bas en haut avec des ciseaux (1).

(1) Cette figure et la plupart de celles qui suivent sont empruntées au travail de M. Verneuil.

La fig. 20 montre les positions des instruments au moment où l'on pratique la section de la membrane unissante. Mais il faut bien remarquer que, dans cette figure, la main a une palmature, pour faire voir facilement le passage du bistouri, et il faut se souvenir qu'il existe un grand nombre de cas dans lesquels les doigts sont immédiatement accolés.

On peut faire l'incision avec un instrument spécial qui sert de guide au bistouri, avec des ciseaux, ou bien simplement avec le bistouri.

Il est rare qu'on se serve d'instruments conducteurs, à moins qu'il ne s'agisse de procédés particuliers. Nous verrons M. Decès, par exemple, se servir d'une pince à disséquer qui embrasse la palmature, et dont il suit le bord avec le bistouri ; et Philippe Boyer, d'une pince spéciale présentant sur l'une de ses branches des pointes qui pénètrent dans la palmature.

Les chirurgiens n'aiment pas à se servir des ciseaux pour ces sortes d'opérations; il préfèrent trancher simplement et non couper en contusionnant les bords de la plaie comme le font ordinairement les ciseaux.

Il vaut donc mieux se servir du bistouri. Tels aiment mieux inciser la membrane unissante d'avant en arrière, tels d'arrière en avant et par transfixion; quelques-uns enfin tracent sur la peau les lignes que doit parcourir le bistouri, puis ils font une incision simple.

Nous préférons l'incision comme la font aujourd'hui la plupart de nos maîtres. On peut tracer, si l'on veut, une ligne quelconque pour guider l'instrument; mais d'une manière générale, tenant le bistouri comme une plume à écrire, c'est-à-dire en première position, nous ferions avec la pointe une incision dorsale et une incision palmaire, se réunissant vers l'extrémité du doigt; puis nous séparerions lentement les deux doigts. Nous ne nous déciderions à faire cette incision d'un seul coup que dans le seul cas de palmature assez mince.

*Méthode de l'incision modifiée.* — 1° **Procédé de Rudtorffer** — On commençait à constater les récidives et l'on se préoccupait déjà de trouver un moyen propre à empêcher la réunion

au niveau de la commissure. Voici comment Rudtorffer faisait son opération.

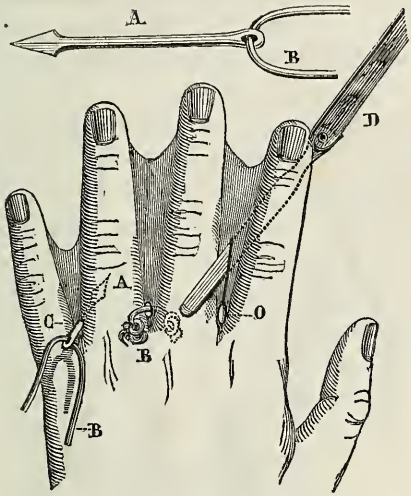


Fig. 21. Aiguille lancéolée, portant un fil de plomb B; la pointe A traverse le pli interdigital au point où l'on veut établir la nouvelle commissure C; le fil B ayant traversé le pli est enroulé à ses extrémités de manière à ne point s'échapper. — Lorsque le trajet O de ce fil est cicatrisé isolément, on y introduit un bistouri boutonné D, et on divise la membrane unissante jusqu'à son bord libre.

M. Verneuil le décrit ainsi :

Pour empêcher la réunion nouvelle, cet auteur se sert d'une aiguille d'acier longue de 15 lignes, dont la pointe se termine en fer de lance, et dont l'autre extrémité est pourvue d'une ouverture capable d'admettre le bout d'un morceau de fil de plomb long de 2 pouces. Il plonge entre les doigts, près de leur base, à travers la membrane de réunion, la pointe de l'aiguille, et passe ainsi le fil de plomb, dont il tord séparément les deux extrémités, et qu'il laisse à demeure. L'écoulement du sang est arrêté par des lotions froides; la douleur et l'adhérence du fil de plomb au trajet parcouru sont prévenues par des onctions huileuses. On fait souvent exécuter au fil métallique divers mouvements, et on sollicite la cicatrisation de la plaie en la lavant souvent avec de l'eau blanche. Lorsque les

bords de l'ouverture sont cicatrisés, on en retire le corps étranger; on y introduit un bistouri boutonné, avec lequel on divise toutes les parties qui opèrent la réunion qu'on veut détruire (1).

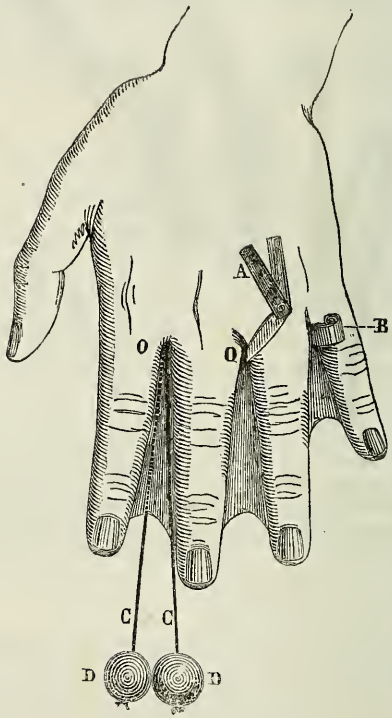


Fig. 22. — Une lancette A perfore la membrane interdigitale au point O; on introduit par cette ouverture une mince lame de plomb B, qu'on enroule ensuite pour assurer la fixité; anse de fil CC traversant la palme au point O, et munie à ses deux extrémités d'un poids pour opérer la section lente de la membrane interdigitale.

Le procédé de Rudtorffer est ingénieux, ce n'est pas douteux. On voit qu'il avait compris la difficulté, et il faisait ce qu'il fallait pour la vaincre. Mais l'artifice qu'il avait trouvé était insuffisant, l'orifice pratiqué à la base des doigts étant

(1) Verneuil, *loc. cit.*

trop petit. De plus, un fil de plomb passant par une perforation des tissus y maintiendra bien un orifice, mais aussitôt que le corps étranger sera enlevé, l'ouverture s'oblitérera; c'est ce qu'on observe pour le lobule de l'oreille. Du reste, les faits sont là pour nous inspirer peu de confiance en faveur de ce procédé.

Chélius n'en faisait pas grand cas. M. Marjolin et M. Paul Guersant l'ont employé et ont été obligés d'y renoncer, au dire de M. Verneuil, qui considère ce procédé comme peu efficace.

2° **Procédé de Beck.** — Le chirurgien fait une ponction avec une aiguille-lancette de 10 lignes de large au milieu de la commissure, dans la membrane unissante. Il passe ensuite dans la plaie un feuillet de plomb de même largeur; il tord les deux bouts de ce feuillet sur les deux faces de la membrane unissante, et plus tard, il incise comme dans le procédé de Rudtorffer, dont il dérive.

### B. *Méthode de la compression.*

A l'époque où cette méthode a pris rang dans la science sou l'influence de Dupuytren, on commençait, avons-nous déjà dit, à entrevoir la récidive des adhérences latérales des doigts, et à saisir le mécanisme de la reproduction de la difformité.

Cette méthode comprend deux procédés, celui de Dupuytren et celui de Maisonneuve.

1° **Procédé de Dupuytren.** — Persuadé que c'est de la commissure que part la cicatrice récidivante, Dupuytren exerçait la compression sur ce point même.

Il employait la compression comme moyen prophylactique pour empêcher l'accolement des doigts pendant le traitement des brulûres, et comme moyen curatif dans la cure des adhérences latérales des doigts.

Dans ces dernières circonstances, la compression était précédée d'un premier temps, *l'incision* des cicatrices. Celle-ci une fois faite, la compression était exercée de la même manière que dans le premier cas.

Les indications dans le procédé de Dupuytren, étaient les suivantes :

1° Inciser les adhérences et les disséquer, jusqu'au delà de leur origine.

2° Tenir dans l'écartement les parties divisées.

3° Comprimer le point d'où la cicatrice doit procéder et qui se trouve toujours à l'angle de réunion des parties.

Ces indications étaient formulées, on le voit, pour toutes sortes de cicatrices vicieuses siégeant dans une région quelconque ou existe un angle de séparation.

L'incision dans le cas d'adhérence latérale des doigts était faite dans toute l'étendue de la cicatrice qui occupait l'espace interdigital.

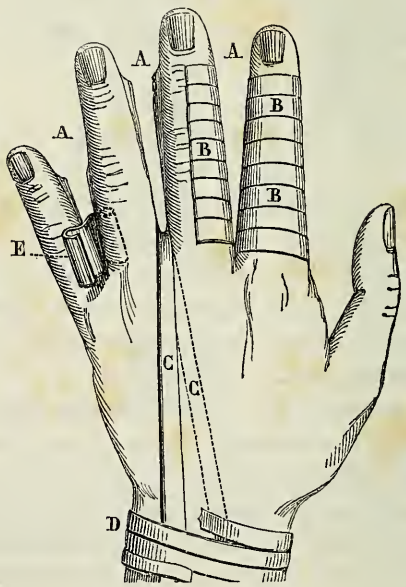


Fig. 23. AAA, les interstices digitaux sont rendus libres par la section des membranes unissantes; bandelettes BBB, roulées autour des doigts séparés pour empêcher la réunion ; C, bandelette de diachylon comprimant l'angle de réunion des plaies latérales et fixées sur les faces dorsale et palmaire du poignet par une bandelette circulaire D ; E, plaque de plomb, placée de champ dans l'angle de la division pour remplir le même but.

La dissection au-dessous de la cicatrice était d'une exécution assez facile.

On procédait au dernier temps à la compression de la manière suivante :

« Cette compression s'exerce à l'aide d'une petite compresse longue et étroite dont on applique la partie moyenne sur l'angle que forment les doigts en se séparant, et dont on ramène les chefs de bas en haut, l'un devant et l'autre derrière l'avant-bras où on les fixe. C'est en effet de cet angle que part la cica-

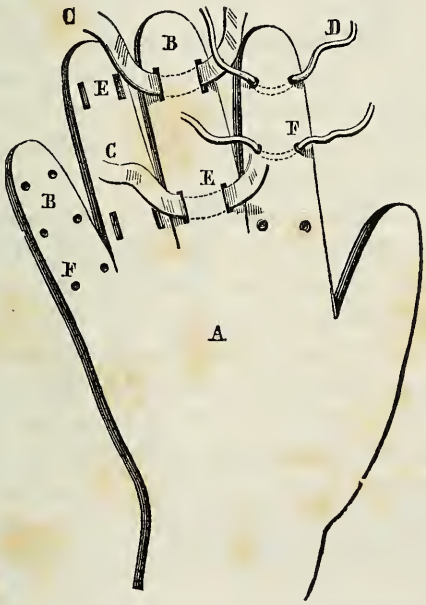


Fig. 24. Palette de bois digitée pour fixer isolément les doigts séparés. Les bords de chaque digitation BB sont munis de trous ou de mortaises dans lesquels on peut engager des bandelettes EE ou des fils DD, susceptibles de fixer solidement les doigts.

trice, et avec une telle tendance à opérer la réunion des doigts de leur base vers leur extrémité, que souvent, lorsque cette seule précaution a été omise, on voit cette réunion s'opérer malgré les bandages les mieux appliqués, et quel que soit le

degré d'écartement dans lequel on ait maintenu les parties. La main présente alors un aspect analogue à celui du pied d'un palmipède. Cet exemple suffit pour faire connaître de quelle manière il faudrait se conduire dans les autres cas du même genre » (1).

Autour du procédé de Dupuytren viennent se grouper des variantes assez nombreuses. On a employé des mèches de charpie, des lames de plomb, des compresses, des bandages, enfin, des lanières de cuir.

Cette compresion modifiée a été pratiquée par un grand nombre de chirurgiens, A. Bérard, Robert, Velpeau, Vidal, et en outre par MM. Huguier, Maisonneuve, Nélaton, etc.

Nous devons à la vérité de dire que cette opération n'empêche pas la récidive et qu'on n'emploie plus aujourd'hui, ni la compression de la commissure, ni l'interposition de mèches ou autres substances étrangères.

2° **Procédé de M. Maisonneuve.** — Dans ce procédé, la compression ne se fait point de la même manière. D'abord, elle n'est point précédée d'incisions; ensuite, au lieu de comprimer l'espace interdigital de bas en haut, c'est-à-dire, de la commissure vers l'avant-bras, il détermine une compression lente et assez énergique qui arrête la circulation dans les tissus interposés. Le petit appareil de M. Maisonneuve agit de la même manière que l'entérotome de Dupuytren, c'est-à-dire qu'il détermine le sphacèle de la membrane interdigitale. Voici, du reste, une observation communiquée par M. Maisonneuve à M. Verneuil, et dans laquelle le manuel opératoire est très-bien décrit.

Obs. 12. — Un enfant de six mois était affecté d'adhésion latérale congénitale des quatre derniers doigts d'une main et de trois doigts de l'autre. Les palmes s'étendaient jusqu'au niveau de l'articulation de la troisième phalange ; elles étaient assez serrées et en même temps assez épaises. L'une d'elles avait été détruite par l'incision, mais elle s'était reproduite. M. Maisonneuve, qui plusieurs fois déjà avait échoué en essayant les divers pro-

(1) Leçons orales de Dupuytren.

cédés de la méthode ancienne, conçut l'opération suivante. Il se proposa de diviser lentement la membrane unissante par la

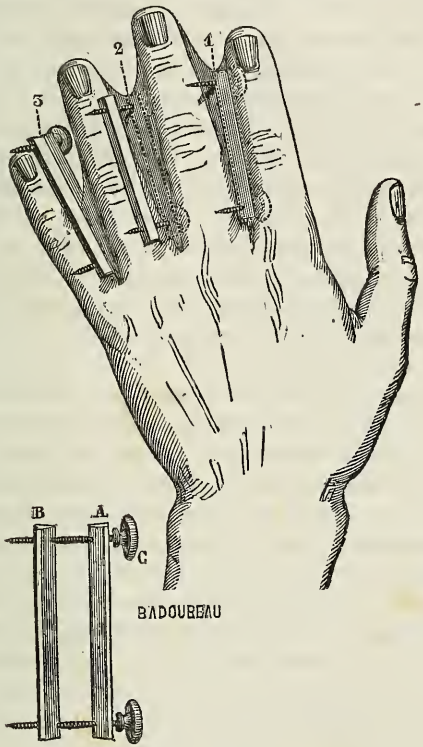


Fig. 25.— Procédé de M. Maisonneuve.

Instrument composé de deux tiges métalliques A, B, prismatiques triangulaires, mobiles, et réunies par deux vis CC, pointues à un bout et terminées à l'autre par une virole.

1° Premier temps de l'opération : application de la première tige sur la face palmaire; perforation de la palme par les deux vis.

2° Application de la seconde tige sur la face dorsale.

3° L'instrument serré, les deux tiges pressent la palme par les deux faces.

Ce troisième temps montre comment on agissait sur une membrane interdigitale très-courte.

pression, comme on coupe l'éperon avec l'entérotome, ou comme on divise le pli du scrotum dans le varicocèle (procédé de Breschet). Il fit donc construire d'abord une espèce de pince à deux branches d'acier parallèles, munies de pointes à leur ex-

trémité terminale et pouvant se rapprocher l'une de l'autre jusqu'au contact au moyen d'une vis de rappel transversalement située à l'autre extrémité et mise en jeu par une espèce de clef de montre. Cet instrument, remplissant mal le but désiré, fut abandonné ; c'est pourquoi je n'insiste pas sur sa description ; il fut remplacé par l'appareil suivant.

Deux tiges d'argent de 3 centimètres de longueur, épaisses d'un millimètre et demi environ, prismatiques, triangulaires, sont percées à chaque extrémité d'un trou en pas de vis.

Deux petites vis d'argent, d'un centimètre et demi de longueur, portant à une extrémité une pointe acérée, à l'autre une tête aplatie assez large, s'engagent parallèlement dans les pas de vis terminaux des branches. Le tout figure un rectangle dont on peut rapprocher jusqu'au contact les deux longues branches au moyen des vis.

L'application de ce petit instrument est très-facile : une des branches est appliquée sur la face palmaire, l'autre sur la face dorsale. Il est bien entendu que le bord tranchant de ces deux pièces doit se correspondre. Pour serrer la membrane unissante, il suffit de la traverser de part en part avec les deux vis qui sont d'avance introduites dans les trous d'une des branches, puis d'engager leur pointe dans l'autre branche, et enfin de serrer les vis jusqu'à ce que la palme se trouve serré entre les deu tiges.

Une des vis doit être placée dans l'endroit où l'on veut établir la future commissure, l'autre à un point variable, suivant la longueur de la palme ; il n'est pas indispensable même que cette seconde perforation ait lieu ; la seconde vis pourrait rester en dehors de la bride si celle-ci était très-courte et qu'on ne veuille pas faire faire un instrument spécial.

En résumé, la bride est saisie entre les deux branches comme elle le serait entre les deux lames émoussées d'une paire de ciseaux qui resteraient immobiles pendant un temps très-long.

M. Maisonneuve opéra les deux mains l'une après l'autre ; il appliqua trois pinces à la fois sur l'une, deux sur l'autre. La perforation de la membrane ne fut pas très-douloureuse. La constriction fut portée tout d'abord aussi loin que possible ; mais, comme les parties molles étaient assez épaisses, il fallut y revenir successivement à plusieurs reprises, pour mettre les branches en contact. La section ne fut complète que du dixième au douzième jour. Pendant ce temps, on se contenta de mettre une mitaine pour empêcher que l'enfant se blessât. Il y eut un peu

de gonflement avec rougeur; mais la réaction locale fut très-modérée et les douleurs médiocres.

Lorsque les pinces tombèrent, il y avait sur le côté des doigts de très-étroites cicatrices linéaires sans eschare interdigitale et sans surface bourgeonnante; il y avait eu seulement un peu de suppuration au niveau de la vis commissurale.

Les doigts étaient entièrement libres. L'enfant fut suivi, non-seulement pendant les mois suivants, mais il fut revu deux années après, et la guérison ne s'était pas démentie.

M. Verneuil ajoute:

« J'ai fait représenter l'instrument avec ses dimensions réelles; il est clair qu'elles seraient insuffisantes pour un adulte; mais la construction en est si simple qu'on pourrait très-aisément en faire partout fabriquer de semblables avec les proportions convenables. Pour l'adapter à des brides très-courtes, et si on tenait beaucoup à perforer au moins en deux points la membrane unissante (ce qui, suivant M. Maisonneuve, donne beaucoup de solidité à l'appareil), il suffirait de percer les branches de plusieurs trous au même niveau, ce qui permettrait de rapprocher ou d'éloigner les vis à volonté.

« On ne serait pas davantage embarrassé par l'épaisseur inégale que peut présenter en différents points la membrane unissante; il n'est pas nécessaire, pour que la constriction s'effectue, que les deux branches soient rigoureusement parallèles; on peut donc serrer une des vis plus que l'autre.»

### C. *Méthode de la cautérisation.*

Cette méthode, dont les procédés variaient suivant qu'on employait le feu ou le caustique, a été instituée par M. A. Séverin. Il n'a pas eu d'imitateur et l'on n'ajoute pas, en général, une grande confiance aux moyens qu'il préconise et que M. Verneuil a exhumés de l'oubli où ils étaient justement tombés (1).

Voici un passage de ce chirurgien; nous l'empruntons au travail de M. Verneuil:

« Les doigts sont parfois réunis ou agglutinés, soit par erreur

(1) *Loc. cit.*

de la nature, soit par la mauvaise cicatrisation d'un ulcère, soit enfin par suite de brûlures.

« Il y a trois moyens d'opérer : l'instrument tranchant, le feu, le caustique. Voici les indications. La dissection est plus simple et plus propre aux doigts dont l'interstice est très-petit; le feu convient quand la membrane unissante (*pannicula*) est large ; le caustique convient aux hommes pusillanines, aux femmes, aux enfants. »

L'opération se faisait ainsi :

Un anneau de bois était fixé au poignet. A cet anneau était attachée l'extrémité d'un fil que l'on avait préalablement imbibé d'une substance caustique (Lessive de chaux, huile âcre). On faisait passer ce fil dans l'interstice interdigital, et l'autre bout était ensuite ramené sur le côté opposé de l'anneau où il était maintenu. (Voy. fig. 26).

Ce fil appliqué sans incision préalable, est destiné à diviser la palmature de son extrémité libre vers sa racine. On le serre sur l'anneau de temps en temps.

Quoique ce procédé opératoire ne soit pas préconisé par les chirurgiens, il est possible qu'il soit employé quelquefois. Il serait à désirer que tous les faits qui se rapportent à cette manière d'opérer fussent connus.

Voici, par exemple, une modification du procédé de M. A. Séverin ou plutôt une combinaison du procédé de la cautérisation et de celui de l'incision.

M. le Dr Baudon, chirurgien-major au 3e grenadiers, nous communique l'observation suivante :

Obs. 13. — X..., enfant de 3 ans. Sindactylie du médius et de l'annulaire de la main droite, remontant jusqu'à l'articulation de la phalange et de la phalangine, opérée par *incision simple*. Pansement de la plaie avec un *fil enduit de nitrate d'argent*, dont l'anse était maintenue dans l'angle de la plaie ; le fil était fixé au poignet par une bandelelte de diachylon; pendant le pansement, on avait soin de *cautériser l'angle* de la plaie.

Ce mode de pansement, les cautérisations permirent aux bords de la plaie de se cicatriser isolément, tandis que la commissure

continuellement irritée par le nitrate d'argent, ne se cicatrisa que quand tout traitement irritant fut supprimé.

Après dix-huit jours de soins attentifs et continus de la part de la mère, la membrane interdigitale était détruite, quoique remontant encore un peu plus haut que celle de l'autre main.

Cette petite fille mourut quelques mois après, on ne peut rien dire de la récidive.

### D. *Méthode de la ligature.*

La ligature a été préconisée pendant quelque temps, par un chirurgien allemand, Krimer. Elle n'a pas eu plus de succès que la cautérisation de M. A. Séverin. Nous nous bornerons à rappeler en quoi elle consiste. Peut-être, pourrait-on avec cette idée-mère arriver à l'invention d'un bon procédé; mais il est fort douteux qu'il puisse jamais être mis en parallèle avec les procédés autoplastiques que nous possédons aujourd'hui.

Cette méthode comprend deux procédés. Tous deux appartiennent à Krimer.

**Premier procédé.**—Il présente beaucoup d'analogie avec celui de M. A. Séverin, il n'en diffère qu'en ce que le fil passant entre les doigts n'est pas enduit de caustique, c'est un fil de plomb placé dans une petite incision préalable qui commence le trajet que le fil doit parcourir.

Voici comment l'auteur écrit son procédé :

« J'appliquai (d'abord à une main) autour du métacarpe, un anneau large et aplati à la face interne duquel était fixé un fil de plomb de deux tiers de ligne d'épaisseur. Je fis passer ce fil entre les doigts, séparés seulement dans une étendue d'environ 2 lignes à partir de leur pointe; puis je le renversai ensuite vers la face dorsale de la main, et le fixai à l'anneau, de sorte qu'il agit comme une ligature sur la membrane de réunion. Chaque jour le fil fut tiré un peu plus, mais sans violence. »

« L'incision fit des progrès, et dans les premiers jours il n'y eut pas d'accidents; on s'occupa seulement de faire cicatriser les plaies latérales. Mais à peine la séparation avait-elle atteint le

niveau de la deuxième phalange, qu'une inflammation très-vive se produisit avec des douleurs atroces. Les applications froides, les sangsues et autres antiphlogistiques restèrent impuissants ; il fallut ôter l'appareil ; cinq jours plus tard, tout était comme avant l'opération.

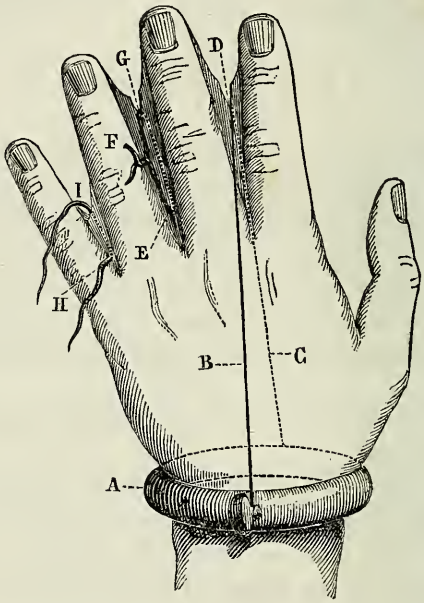


Fig. 26. *Section de la membrane unissante par la ligature et la cautérisation — Procédés de M. A. Severin et de Krimer.*

A, anneau de bois, autour du poignet, servant de support à un fil caustique BC, placé à cheval sur l'éperon de la palme et la divisant du bord libre D à l'extrémité métacarpienne.
F, ligature métallique perforant la palme au moyen d'une petite incision E, et divisant cette palme de G en E par une constriction progressive.
HI, même ligature avant d'être serrée.

**Deuxième procédé.** Il consiste à faire une ouverture avec la pointe d'une lancette très-près de l'articulation métacarpo-phalangienne et à faire passer par le trou un fil de plomb. Le bout du fil, situé du côté de la face palmaire de la membrane, est ramené vers le dos de la main après avoir compris dans une

anse toute la membrane interdigitale; On fixe les deux bouts sur la face dorsale de la main.

Tous les jours on serre la ligature; la membrane unissante se laisse diviser, mais il y a une récidive sur place, parce que à mesure que le fil coupe de nouvelles portions de tissus, des granulations se montrent sur les parties déjà divisées et en déterminent l'accolement.

Du reste, ce procédé ne paraît avoir été appliqué que par son inventeur qui, naturellement, devait le trouver excellent.

De même que le précédent, de même que celui de M. A. Severin, ce procédé ne doit être conservé que comme un souvenir historique.

**Autre procédé.** M. Verneuil fait mention d'un procédé de ligature qui consiste à faire passer un fil de plomb dans la membrane unissante près la commissure. Aux deux bouts du fil sont fixées deux balles de plomb ou d'un autre métal. La destruction de cette membrane se fait par compression (voir fig. 26).

### E. *Méthode de l'excision de la cicatrice.*

Cette méthode ne peut s'appliquer, bien entendu, qu'aux adhérences accidentelles.

Si l'on se contentait d'enlever la cicatrice, celle-ci serait immédiatement remplacée par un nouveau tissu cicatriciel qui rendrait au malade sa difformité.

C'est donc une opération dont le premier temps consiste dans l'ablation de la cicatrice; la suture des bords de la plaie représentant le second. Cette méthode appartient à Delpech.

Les cas dans lesquels ce genre d'opération est applicable, comme le fait observer Boyer, sont ceux dans lesquels une membrane unissante, ayant été divisée, s'est réunie par une cicatrice.

**Procédé de Ph. Boyer.** — Voici comment cet auteur décrit son procédé

« Il s'agit d'un jeune homme de vingt-deux ans, opéré en

1846 d'une union congénitale des doigts médius et annulaires des deux mains. Une première opération a été pratiquée pendant l'enfance ; mais la réunion a eu lieu, et l'espace interdi-

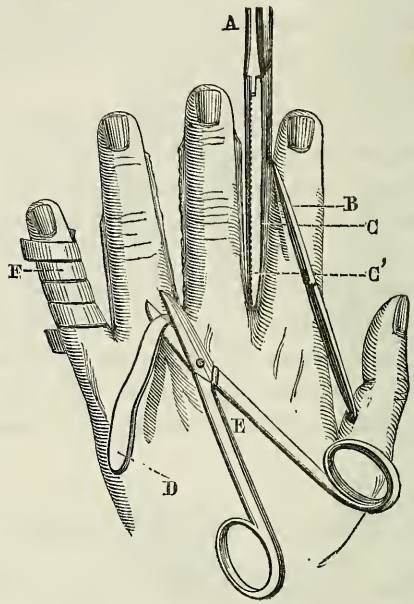


Fig. 27. La membrane interdigitale est saisie entre les deux mors d'une pince pansement ordinaire A; le bistouri B, suivant les bords de cette pince, pratique deux incisions parallèles C et C' qu'isole une sorte de languette charnue D, qu'on excise ensuite avec des ciseaux E. — Les doigts séparés sont alors entourés d'une bandelette de diachylon, afin que les plaies latérales ne se réunissent point.

gital est occupé par une cicatrice dure, résistante, de 2 millimètres de largeur, et qui s'étend jusqu'à la base des doigts.

La cicatrice est isolée par une double incision pratiquée à l'aide de la pince que nous avons décrite, puis enlevée. Les incisions, qui portent sur un tissu fibreux, donnent peu de sang; les artères collatérales ne sont point atteintes ; les bords écartés des plaies latérales des doigts sont rapprochés avec des bandelettes de diachylon ; de la charpie sèche est interposée à nu au point d'union des incisions, à la base des doigts, *afin d'em-*

*pêcher la réunion immédiate sur ce point.* La cure fut traversée par quelques légers accidents. La réunion des plaies latérales des doigts manqua, et il fallut attendre longtemps une cicatrice nouvelle. Le traitement dura près de deux mois. Le résultat était très-bon, mais par malheur le malade n'a pas été revu après sa sortie, et rien ne peut nous rassurer contre la reproduction tardive, au moins partielle (1). »

F. *Méthode de destruction de la cicatrisation de la commissure.*

Cette méthode, due à Amussat, ne comprend qu'un procédé. Voici comment M. Verneuil s'exprime à son sujet :

« **Procédé d'Amussat** —La pratique de ce chirurgien n'a été nulle part l'objet d'une publication explicite; elle ne se trouve indiquée d'une manière générale que dans son *Exposé des Titres,* et dans plusieurs traités de médecine opératoire ou de chirurgie. Certains oculistes en parlent à propos des adhérences des paupières. M. Malgaigne en fait l'éloge pour le méat urinaire, tout en disant que la difficulté serait plus grande et l'insuccès plus à craindre s'il s'agissait de cicatrices larges et profondes. Lisfranc aurait aussi réussi au prépuce. »

« Quoi qu'il en soit, cette pratique consiste, dès que la suppuration est établie, à fendre, à diverses reprises, toutes les vingt-quatre heures, par exemple, l'angle d'union des deux surfaces, c'est-à-dire le point où la membrane inodulaire passe de l'une à l'autre. Ceci permet, dans les brûlures, par exemple, d'agir aussitôt que la tendance à la réunion se manifeste, sans attendre qu'elle soit complète, ou, en d'autres termes, que la cicatrice soit parfaitement organisée, comme on le recommandait; le procédé de M. Amussat serait donc à la fois curatif et préventif de la syndactylie acquise ou accidentelle. »

« Je n'ai pas cru pouvoir mieux faire que de m'adresser pour les renseignements à la source elle-même, et M. le docteur Amussat fils a eu l'obligeance de me communiquer une note, un peu concise à la vérité, mais cependant fort concluante. »

(1) Cité par M. Verneuil, *loc. cit.*, p. 172.

Ob. 14. — Vers l'année 1845, un jeune homme de 23 ans vint consulter M. Amussat; il portait à chaque main une réunion congénitale de l'index et du médius. La membrane unissante occupait presque tout l'espace interdigital; les dernières phalanges étaient même un peu fléchies. Déjà l'incision simple avait été pratiquée, mais la récidive avait eu lieu. M. Amussat eut recours à son procédé, et pendant une quinzaine de jours il divisa toutes les vingt-quatre heures l'angle de réunion, ce qui permit aux cicatrices par seconde intention des faces latérales des doigts de s'achever complétement; après quoi on laissa la commissure se cicatriser à son tour. Ce jeune homme avait été réformé à cause de son infirmité ; désirant entrer dans la carrière militaire, il se fit opérer et resta guéri, comme on put s'en convaincre quatre ans plus tard, en 1849. Cependant la palme s'était reproduite à un léger degré; elle remontait environ jusqu'à la partie moyenne de la première phalange ; les doigts toutefois avaient recouvré des mouvements très-étendus.

La rétraction des bourgeons charnus de l'angle ramenant presque toujours un léger degré de récidive, M. Amussat a coutume, quand cela est possible, de prolonger l'incision de séparation un peu plus loin qu'il ne le faut, afin de prévenir la réunion rudimentaire à laquelle on doit s'attendre.

## Deuxième groupe de procédés opératoires.

Ce groupe comprend une seule méthode, celle de la suture.

### *Méthode de la suture.*

Jusqu'à présent dans les diverses opérations que nous avons successivement examinées, nous avons vu les chirurgiens s'efforcer de faire cicatriser les surfaces saignantes sans avoir recours à la suture.

Il est évident que cette pratique ne devait point amener de résultats très-favorables, car la commissure interdigitale était pour ainsi dire formée de trois plaies en contact, l'une située dans l'angle même et réunissant les deux autres latérales appartenant aux doigts. La récidive tendait à se faire de deux manières : 1° par l'attraction des parties latérales vers la com-

missure en voie de cicatrisation, et 2° par le tiraillement de celle-ci vers chacun des doigts.

La suture constitue un progrès très-réel et est complétement d'accord avec les données physiologiques. Nous avons déjà dit, en parlant du mode de production de la syndactylie que les surfaces pourvues d'épithélium ou d'épiderme ne présentent aucune tendance à l'accolement. Les chirurgiens convaincus de cette loi physiologique l'ont mise à contribution le plus souvent qu'il leur a été possible, en adossant muqueuse à muqueuse, peau à muqueuse, peau à peau, etc.

Voilà pourquoi la suture a donné des succès incontestables dans les opérations des adhérences latérales des doigts. Nous allons voir qu'on a également réussi en faisant la suture de la commissure et celle des parties latérales des doigts.

Cette méthode comprend deux procédés :

1° **Procédé de la suture interdigitale** (Velpeau).—Le manuel opératoire se compose de plusieurs temps :

*Premier temps.* — On passe trois fils à ligature au niveau de la commissure ;

*Deuxième temps.* — Incision d'avant en arrière de la membrane unissante ;

*Troisième temps.* — On fait trois points de suture avec les fils.

*Premier temps.* — L'un des fils à ligature est placé au milieu de la partie la plus reculée de la membrane interdigitale, au niveau de la commissure ; les deux autres fils à 4 ou 5 millimètres du précédent, de chaque côté de lui.

A ce moment l'une des extrémités des fils se trouve sur la face palmaire de la main, tandis que l'autre est située sur la face dorsale (Voyez fig. 28. C. C. C.).

*Deuxième temps.* — On prend un bistouri et l'on divise la cloison anormale d'arrière en avant par ponction, ou bien d'avant en arrière, en ayant bien soin de faire arriver le bistouri sur le centre de l'espace triangulaire représenté par les trois fils à ligature. C'est-à-dire que l'extrémité de l'incision est séparée de chacun des fils par un intervalle de 5 à 6 milli-

mètres, et probablement un peu moins lorsque les doigts sont très-rapprochés.

*Troisième temps.* — Quand l'incision est terminée, la peau dorsale et la peau palmaire s'écartent légèrement au niveau de l'extrémité de l'incision ; et c'est entre ces deux lèvres écartées

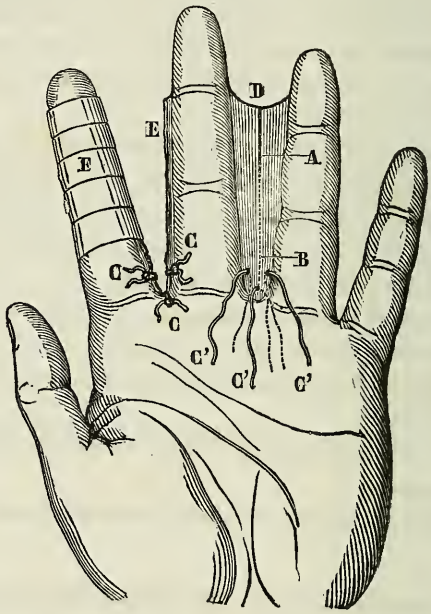


Fig. 28 A, B, la membrane unissante interdigitale (elle est, dans toutes ces planches, représentée beaucoup plus large qu'elle ne l'est réellement dans les cas de syndactylie. Cette exagération a pour but de rendre les figures plus faciles à comprendre). — C' C' C', fils passés à travers cette membrane au point où l'on veut établir la nouvelle commissure avant de pratiquer l'incision D. — Les doigts étant séparés dans toute la hauteur, les trois fils C C C sont noués et réunissent la commissure par trois points de suture ; les plaies latérales sont recouvertes de bandelettes, comme en F, ou abandonnées à elles-mêmes, comme en E.

que se développent les bourgeons charnus et le tissu cicatriciel dans le procédé de l'incision seule. Le chirurgien saisit alors les deux extrémités de chaque fil isolément et il fait avec chacun d'eux un point de suture, de sorte que, suivant une ligne

courbe de quelques millimètres de long, les deux lèvres avivées de la peau sont affrontées.

Lorsque la réunion est ainsi obtenue au niveau de la commissure, il est facile de faire cicatriser chaque doigt isolément.

2° **Procédé de la suture des plaies latérales.** — Pendant que d'un côté, Velpeau obtenait des succès en suturant la commissure, d'autres chirurgiens réussissaient complétement en réunissant par la suture immédiate les bords de la plaie située sur les deux faces des doigts.

M. Verneuil (1), qui décrit ce procédé ne nous dit pas quel en est l'auteur. Il nous apprend seulement que Follin lui a

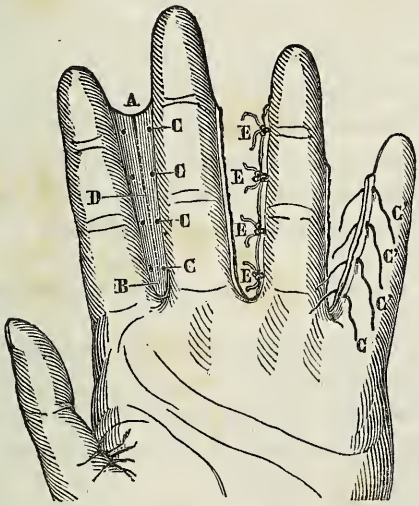


Fig. 29. A, B, la membrane interdigitale divisée en D par une incision longitudinale.— C C C, position des points de suture. — C' C' C', fils destinés à réunir les lèvres ou plaies latérales; ces fils pourraient être à la rigueur placés comme dans le procédé précédent, avant l'incision de la palme. — E E E, points de suture achevés sur un des côtés du doigt annulaire. Si l'étoffe manquait, on pourrait se contenter de réunir une seule des deux plaies digitales.

communiqué l'observation d'un enfant qu'il avait guéri par ce procédé ; que M. Huguier a obtenu également un succès com-

(1) Verneuil, *loc. cit.*, p. 424.

plet et sans accidents sur deux mains qu'il a opérées en ajoutant à la suture latérale des doigts la compression par la bandelette de Dupuytren.

Morel-Lavallée a traité avec succès une syndactylie en suivant le procédé de M. Huguier.

Vidal de Cassis lui-même aurait obtenu de bons résultats en pratiquant la suture latérale des doigts. L'incision étant faite, comme dans le procédé de Velpeau, après le passage de fils suffisamment rapprochés sur les parties latérales de la membrane unissante, comme on le voit dans la figure 28, on fait des points de suture.

L'opération ne diffère de la précédente qu'en ce que Velpeau plaçait les sutures sur la commissure tandis qu'ici elles occupent les surfaces digitales qui se regardent.

Lorsque l'affrontement des lèvres de la plaie est parfait, ce dont il faut s'assurer surtout vers la racine des doigts, il est assez facile d'obtenir la réunion immédiate, et alors la cicatrisation de la petite portion de commissure située entre les deux points les plus élevés se fait sans grand danger.

*Troisième groupe de procédés opératoires (Autoplastie).*

Nous avons vu, dans la description des procédés opératoires du premier groupe, que dans une première période on employait les procédés les plus primitifs dans le traitement des adhérences latérales des doigts. Toutes ces opérations pouvaient se rattacher à l'incision simple.

Au commencement de ce siècle, les chirurgiens allemands et Dupuytren cherchèrent un moyen pour rétablir la commissure interdigitale qui est le point de départ à peu près constant de la récidive. Malgré les divers procédés institués par Dupuytren, Rudtorffer, Ph. Boyer, M. Maisonneuve, etc., etc., on n'était parvenu à empêcher la récidive que dans un nombre de cas très-limité.

Plus tard nous avons constaté un nouveau progrès apporté par la suture et dû à des chirurgiens français, Velpeau et Follin entre autres.

Mais, depuis que l'autoplastie a été appliquée à la cure des adhérences latérales des doigts, depuis que le perfectionnement du manuel opératoire a permis de faire une nouvelle commissure et d'empêcher les plaies latérales des doigts de se regarder, on peut dire que cette partie de la médecine opératoire peut être considérée comme une des plus heureuses applications de l'autoplastie.

Les procédés autoplastiques principaux sont au nombre de quatre, ceux de Zeller, de Dieffenbach, de M. Decès et de Didot.

Nous allons voir que dans ces divers procédés on se sert tantôt de la peau saine, tantôt de la peau et des cicatrices en même temps.

1° **Procédé de Zeller.** — L'opération consiste à tailler un lambeau triangulaire de la manière suivante :

Comme on le voit dans la fig. 30, on fait partir deux inci-

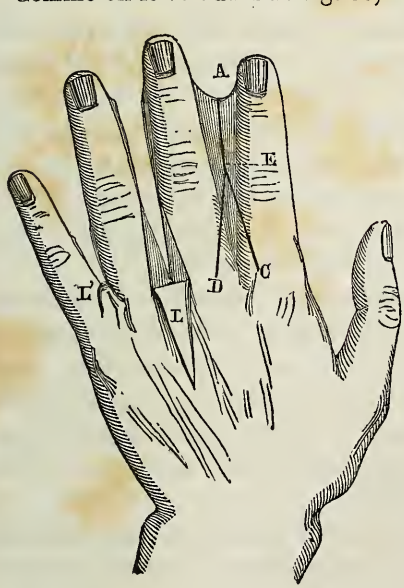


Fig. 30. — Les incisions C E, D E, pratiquées sur la face dorsale et ne comprenant que la peau, circonscrivent un lambeau à base métacarpienne, et dont le sommet atteint le niveau de la première articulation phalangienne. Ce lambeau L est disséqué et renversé sur le dos de la main ; une incision médiane A E, se continuant du côté de la face palmaire jusqu'aux limites supérieures de la palme, isole les doigts réunis.—Le lambeau L' est alors ramené dans l'angle de la division et fixé par un point de suture à la peau de la paume de main.

sions, C, D, de la face dorsale des deux premières phalanges près de leur extrémité supérieure. Ces deux incisions sont con-

duites en ligne droite jusqu'au niveau de la première phalange E, où elles se réunissent en circonscrivant un lambeau à sommet libre et à base adhérente. On dissèque ce lambeau de la pointe vers la base, et l'on achève la section de la membrane unissante vers l'extrémité libre A.

On écarte les doigts et l'on renverse le lambeau E en le fixant vers la face palmaire de la main au moyen d'une bandelette de diachylon.

**Procédé de Zeller modifié.** — Morel-Lavallée (1) proposa à la Société de biologie l'opération suivante :

Tailler un lambeau triangulaire sur la face dorsale de la membrane unissante, comme dans le procédé de Zeller; en découper un semblable sur la face palmaire, tronquer l'extrémité pointue de ces deux lambeaux et les réunir par un point de suture dans l'intervalle digital.

2° **Procédé de Dieffenbach.** — Ce procédé n'est autre chose qu'une simple autoplastie par *la méthode française*. L'incision étant pratiquée comme à l'ordinaire, au lieu de faire une simple suture des deux lèvres des plaies digitales, comme dans l'opération de la suture citée plus haut, Dieffenbach décolle la peau dans une certaine étendue en disséquant dans le tissu cellulaire sous-cutané. Devenus plus lâches, les bords de la plaie glissent mieux et sont plus faciles à réunir.

Cette dissection des lambeaux est exactement la même que celle dont parle M. Sédillot dans sa *Médecine opératoire*, et qui appartient à M. le baron Larrey. Un sous-officier s'était enlevé une partie du nez dans une tentative de suicide. Le chirurgien rendit à cet homme un nez très-présentable en séparant par dissection les bords de la plaie des parties sous-jacentes et en faisant une suture.

Le procédé que nous avons vu un peu plus haut employé par Follin, MM. Huguier, Morel-Lavallée, ne diffère de celui-ci que par le décollement de la peau.

(1) Bull. de la Soc. de Biol, 1849, t. I, p. 166.

3° **Procédé de M. Decès.** — Ce procédé, excellent dans quelques circonstances, consiste à faire une commissure avec la substance même de la membrane unissante. Voici comment on opère :

L'opération se compose de deux temps.

*Premier temps.* — Les doigts étant écartés le plus possible, le chirurgien saisit la membrane unissante entre les mors d'une pince à disséquer, et il l'enfonce entre les branches jusqu'à ce que l'extrémité libre de celles-ci corresponde à la commissure; on fait presser l'instrument par un aide.

*Deuxième temps.* — Deux incisions sont faites avec un bistouri qui rase les deux côtés de la pince, depuis l'extrémité libre de la membrane unissante jusqu'au niveau de la commissure, où il importe de ne point les réunir.

Les deux incisions faites, les deux doigts peuvent s'écarter, et il reste dans leur intervalle une bandelette charnue formée par la portion de membrane unissante qui était située entre les branches de la pince. Lorsqu'on fait les deux incisions, il faut les écarter le plus possible afin d'avoir une languette un peu large, mais toutefois sans blesser les synoviales et sans dénuder trop largement les doigts.

On tient les doigts écartés au moyen d'une palette digitiforme, après avoir fait un pansement simple. Par la suite, les plaies des doigts se cicatrisent après suppuration, et pendant ce temps la languette charnue intermédiaire vient s'appliquer dans l'espace interdigital, où elle constituera la commissure nouvelle.

M. Decès a employé ce procédé avec un plein succès sur un enfant de 8 ans qui avait la main droite déformée à la suite d'une brûlure. Les cinq doigts étaient réunis entre eux, et les quatre derniers étaient fléchis sur la paume de la main par des brides très-courtes et très-fortes.

L'opération fut double; elle avait un double but : 1° de remédier à la flexion forcée, ce qui fut obtenu par un procédé particulier qui ne doit point nous occuper ici; 2° de séparer les doigts réunis. Le premier résultat ne fut qu'incom-

plétement obtenu, parce qu'au bout d'un certain temps la flexion se reproduisit en partie; mais l'isolement des doigts réussit parfaitement. Un mois après l'opération, tous les doigts étaient minces, effilés; ils avaient recouvré leur forme ordinaire; les quatre commissures occupaient chacune leur position naturelle; elles étaient blanches, souples et mobiles, et formaient des sillons de largeur normale; en un mot, on ne pouvait les distinguer des commissures du côté sain que par la présence des cicatrices linéaires qui les unissaient aux doigts, et par la forme de la gouttière encore un peu moins régulièrement excavée du côté de la face dorsale. Trente mois après, la guérison de l'adhérence interdigitale ne s'était pas démentie. (Voy. *Appréciation*, plus loin.)

4° **Procédé de Didot.** — Un chirurgien, de Liége, Didot (1), a eu recours à un procédé particulier pour le cas suivant :

Obs. 15. — Une jeune fille avait les quatre doigts de la main gauche réunis par une cloison interdigitale, dense et serrée jusqu'au milieu de la deuxième phalange. Didot fit l'opération sur deux points, entre l'index et le médius d'une part, entre l'auriculaire et l'annulaire de l'autre. Il est facile de comprendre pourquoi il n'opéra pas le troisième interstice. La guérison était compléte au bout de huit jours. Deux mois plus tard, il opérait de même l'adhérence qui unissait le médius et l'annulaire.

*Manuel opératoire.* — L'opération se compose de trois parties :

1° Dans l'une, on taille un lambeau sur la face dorsale d'un doigt;

2° Un lambeau à peu près semblable est découpé sur la face palmaire du doigt opposé;

3° Enfin les deux lambeaux sont mis respectivement en place et suturés.

Première partie (*formation du lambeau dorsal*). — *Premier temps.* — Le chirurgien fait une incision longitudinale ayant

(1) Bull. de l'Acad. de Bruxelles, 1850, t. IX. n° 5.

toute la longueur de la membrane interdigitale et située sur la ligne médiane de l'un des doigts E, F., fig. 31.

*Deuxième temps.*—On fait deux autres incisions D, E et E, G, perpendiculaires à la première, sur ses deux extrémités, et correspondant par conséquent aux extrémités de la palmature.

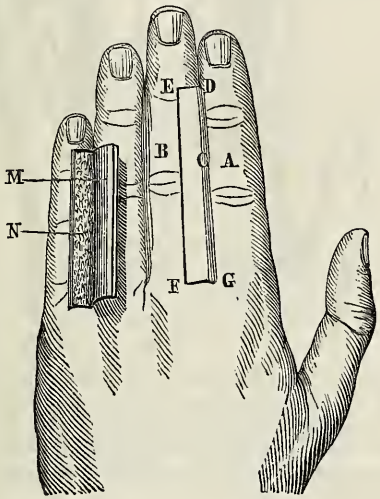


Fig. 31.—On devra comparer, pour bien comprendre le procédé de Didot, les trois figures suivantes. Celle-ci représente la manière de tailler les lambeaux à la face dorsale et de les disséquer.— A, le doigt indicateur ; B, le médius ; C, la membrane unissante; E F, incision longitudinale pratiquée sur le milieu de la face dorsale du médius ; E D, G F, deux petites incisions horizontales faites au niveau des extrémités libre et adhérente de la membrane unissante ; M, le lambeau circonscrit et disséqué ; N, surface saignante mise à nu par la dissection.

*Troisième temps.* — On dissèque le lambeau circonscrit par les trois incisions précédentes en lui laissant le plus d'épaisseur possible et l'on a alors un lambeau MN quadrilatère qui se laisse soulever comme le couvercle d'une boîte rectangulaire.

Deuxième partie (*formation du lambeau palmaire*). On taille sur la face palmaire du doigt opposé (fig. 32) un lambeau semblable E'D' en prenant la précaution de faire monter l'inci-

sion longitudinale jusqu'à 3 millimètres du pli articulaire de la première phalange.

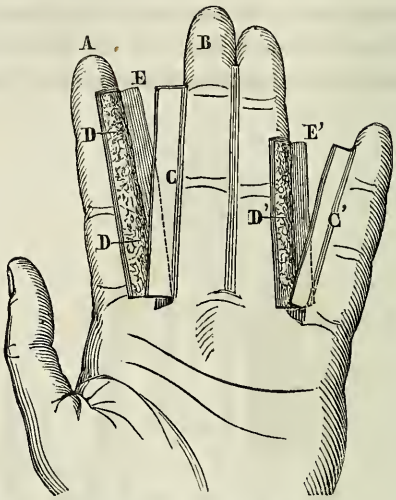


Fig. 32. — Incision à la face palmaire. — CC' Lambeaux palmaires circonscrits, disséqués et se continuant avec la face palmaires du médius et de l'auriculaire. — DD' Surfaces saignantes sur l'index et sur l'annulaire; elles seront recouvertes par les lambeaux EE' qui tiennent à la face dorsale de ces doigts, et qui ont été formés aux dépens du tégument dorsal du médius et du petit doigt.

Troisième partie (*réunion*).

*Premier temps.* — Supposons, comme dans l'observation de Didot, qu'on ait pris le lambeau dorsal sur l'auriculaire et le lambeau palmaire sur l'annulaire.

Les deux lambeaux sont disséqués; on écarte les doigts en achevant la dissection, si cela est nécessaire. Puis, on enroule les lambeaux cutanés sur les surfaces saignantes, de telle sorte que le lambeau dorsal pris sur l'auriculaire MN recouvre la face interne de l'annulaire et que le lambeau palmaire C', pris sur l'annulaire, recouvre la surface saignante de l'auriculaire.

Les lambeaux enroulés sont disposés de telle façon qu'en rapprochant les doigts on ne met en contact que deux surfaces couvertes d'épiderme (voyez fig. 33).

*Deuxième temps.* — On procède à la suture. Didot fixa chacun des lambeaux par trois points de suture entortillée faite avec de petites épingles et un fil double. De sorte que la malade avait trois points de suture sur la face dorsale de l'auriculaire et autant sur la face palmaire de l'annulaire.

De plus il appliqua un point de suture ordinaire sur la commissure.

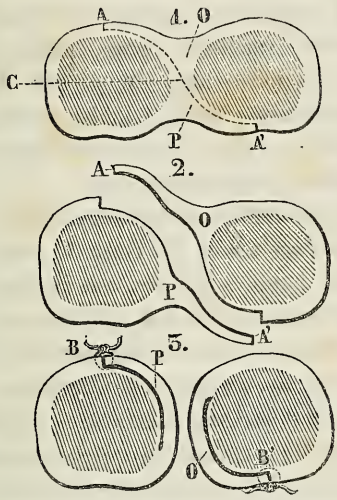


Fig. 33. — Figure schématique destinée à montrer sur des coupes perpendiculaires à l'axe des doigts la position des lambeaux avant et après leur permutation et leur enroulement. La partie centrale ombrée représente l'os et sa doublure fibreuse. — 1, les doigts réunis A A' ; points où sont pratiqués les incisions longitudinale, dorsale et palmaire. — C, trajet fictif de la dissection disjonctive. — O P, lambeaux dorsal et palmaire, formés et isolés par cette dissection. — Mêmes détails dans le n° 2 ; seulement les lambeaux sont détachés et les doigts désunis. — Dans le n° 3, les lambeaux sont enroulés sur le doigt correspondant à leur base, puis réunis par leur sommet à l'incision médiane, dorsale ou palmaire. — Les doigts sont tout à fait isolés et recouverts latéralement par la peau saine.

### *Quelques procédés nouveaux.*

Depuis que le procédé de Didot (de Liége) a été décrit on a parlé de nouvelles méthodes opératoires.

En 1857, M. Cloquet proposa à la Société de chirurgie (8 avril) de traiter la syndactylie au moyen de clous en plomb.

En 1858, la *Gazette médicale*, page 702, rapporte un procédé particulier d'un médecin italien, M. Busi.

En 1860, l'*Union médicale* cite un nouveau procédé de M. Fano.

En 1861, la *Gazette médicale de Lyon*, publie un nouveau traitement de la syndactylie par la pression élastique.

1° **Procédé de M. Busi.** — M. Busi incise transversalement le bord libre de la membrane unissante. Avec une spatule il glisse entre les deux couches de peau, décolle celle-ci sur les faces dorsale et palmaire jusqu'au niveau de l'articulation métacarpo-phalangienne; puis il divise transversalement la peau par une incision palmaire et une dorsale au niveau des articulations métacarpo-phalangiennes.

Il s'agissait de l'annulaire et de l'auriculaire.

Pour compléter l'opération, M. Busi fit, avec une paire de ciseaux à branches longues et fines, une incision de la peau le long de la ligne médiane de la *face palmaire* de l'annulaire. La même chose fut faite sur l'autre lambeau, mais le long de la ligne médiane de la *face dorsale* de l'auriculaire.

Nous n'insisterons pas longtemps sur ce procédé opératoire; nous aimons à croire que son inventeur n'avait pas eu connaissance de celui de Didot. Cependant le procédé du chirurgien belge est d'une si grande importance et il a été tant de fois loué par la presse médicale et dans tous les traités de médecine opératoire, qu'il est permis de conserver quelques doutes. Le manuel opératoire est identique à celui de Didot; seulement le chirurgien italien commence l'opération par le milieu au lieu de la commencer par le commencement.

2° **Procédé de M. Fano.** — Dans l'observation que publia l'*Union médicale*, n° 8 de l'année 1860, sur un cas de syndactylie congénitale opéré par M. Fano sur un enfant de 4 ans, il est dit que l'opération est faite par un *procédé nouveau*.

Voici l'opération :

L'enfant est opéré le 13 septembre. Quatre fils traversent la membrane unissante qui relie l'index au médius. Deux de ces fils traversent la partie antérieure de la membrane en rasant les

deux doigts, et sont situés sur la même ligne transversale. Les deux autres fils sont placés de la même façon à l'extrémité des doigts près de la commissure. On divise de bas en haut jusqu'à la racine des doigts, l'adhérence anormale qui s'étend seulement jusqu'à l'articulation de la première avec la seconde phalange. On fait ensuite quatre points de suture. Traitement comme de coutume, écartement des doigts. On cuirasse ceux qui sont désunis avec une bandelette très-étroite de sparadrap.

La nouvelle commissure est touchée de temps en temps avec le crayon de nitrate d'argent.

Sept jours, après la cicatrisation est complète.

Personne que je sache, dit M. Fano, n'a préparé cette réunion, en passant au préalable, comme je l'ai exécuté, deux fils de chaque côté de la membrane interdigitale.

Cette modification, continue-t-il, a l'avantage de rendre la réunion plus facile.

Ce procédé n'est pas plus nouveau que celui de M. Busi.

Avant 1860, des fils avaient été passés au préalable sur les bords de la membrane interdigitale par Follin, Vidal (de Cassis), Morel-Lavallée, M. Huguier, etc. En 1856, dans son savant article qu'il a publié dans le *Journal des connaissances medico-chirurgicales*, M. Verneuil a produit un dessin des plus explicites qui démontre, de la manière la plus formelle, le passage de ces fils. On peut voir cette figure, empruntée à M. Verneuil, dans notre thèse, fig. 29.

Le procédé de M. Fano n'est donc que celui de la suture latérale des doigts, combiné avec le procédé d'Amussat.

**Procédé de M. Delore.** — Obs. 16. — *Syndactylie congénitale complète*. Mathieu Escoffier, âgé de 22 ans, entré à l'hôpital le 4 janvier 1860, présente une adhérence (1) intime de tous les doigts de la main droite; cette union s'étend de leur base à leur extrémité. Le pouce n'est pas uni à l'index d'une façon intime, il est normal; les autres doigts ne dépassent pas sa longueur. La flexion de l'auriculaire est la plus étendue que celle des autres doigts.

(1) Gaz. méd. de Lyon, 1861.

Le 9 janvier. Opération : on détruit l'adhérence qui unit le pouce à l'index par le procédé antoplastique de Zeller. Le cinquième jour, il y eut mortification de presque tout le lambeau.

Le 25. Les bourgeons charnus menaçent d'envahir la commissure interdigitale.

M. Delore eut alors recours au moyen suivant : Le milieu d'un gros fil de plomb, recourbé en haut, fut appliqué dans la commissure ; les deux extrémités de ce fil, l'une postérieure, l'autre antérieure à l'avant-bras, furent tirées en haut par les deux bouts d'une bande de caoutchouc dont le milieu était fixé en arrière du coude. L'effet de traction élastique dont on grandissait la force à volonté, fut très-satisfaisant, la commissure fut prolongée en haut, et resta non cicatrisée pendant que le reste de la plaie se guérissait rapidement. La durée et l'intervalle des applications de ce petit appareil furent gradués suivant le besoin de la cicatrisation et suivant les souffrances du malade.

Six semaines après l'opération la guérison était complète. Le même appareil servit encore pour procurer un peu plus d'étendue aux mouvements de flexion des autres doigts, et pour lutter contre la tendance rétractile de la cicatrice. A la sortie du malade, 31 mars, les mouvements de flexion étaient augmentés et l'opposition du pouce était complète.

Au mois d'octobre de la même année, M. Delore opéra un enfant de 20 mois par le procédé de Zeller un peu modifié, car le médius était rudimentaire entre l'index et l'annulaire qui étaient palmés. Il a fait l'amputation du médius et a pris le lambeau triangulaire de Zeller sur la face dorsale de la main. L'opération a réussi.

M. Delore fait observer qu'il n'emploie la pression élastique que chez les sujets adultes et courageux, pouvant supporter la douleur assez vive que cause le fil de plomb.

Lorsqu'il y a recours, il laisse le fil en place quelques heures seulement. La seconde application se fait trois ou quatre jours après, et elle dure de six à dix heures selon l'intensité de la

douleur. On continue ainsi en augmentant la traction et la durée d'application de l'appareil.

4° **Procédé de M. Cloquet.** — Nous rapportons à M. Cloquet ce procédé dont il a fait mention le 8 avril 1857 à la Société de chirurgie. Nous ne l'avons trouvé mentionné nulle part. Il consisterait à perforer la membrane interdigitale en plusieurs points et à introduire dans ces trous des clous en plomb qu'on laisse en place et dont on augmente graduellement le volume jusqu'à destruction de la membrale interdigitale. L'un de ces clous est placé au voisinage de la commissure. M. Guersant qui a laissé des clous en plomb en permanence pendant plusieurs mois n'a pas réussi (Société chir. 1857).

5° **Procédé de M. Pétrequin.** — M. Pétrequin estime que toute opération tendant à séparer des doigts réunis dans toute leur longueur est entièrement inefficace si l'on n'a pas au préalable fait cicatriser un point de la partie supérieure de l'espace interdigital, c'est-à-dire, à la racine des doigts.

Dans ce but, il perfore l'espace interdigital dans le point indiqué et place dans le trou un fil de plomb ; puis, quand le trou est cicatrisé, il incise la membrane unissante et suture chaque doigt, séparément, bien entendu. S'il ne peut affronter les deux surfaces de section de chaque doigt, il incise sur la face dorsale et palmaire de chacun de ces doigts et peut ainsi réussir. (Communication écrite.)

**Tableau général des méthodes et procédés opératoires appliqués aux adhérences latérales des doigts.**

MÉTHODES PEU USITÉES.

1. Méthode des Anciens. — Incision simple.

2. Id. de la compression.
   - Dupuytren. — Compression sur la commissure.
   - Maisonneuve. — Compression sur les deux faces de la palmature.
   - Delore. — Fil de plomb à la commissure, tiré en haut par une bande de caoutchouc.

| | |
|---|---|
| 3. Méthode de la cautérisation. | M. A. Séverin. — Fils caustiques. |
| 4. Id. de la ligature. | Rudtorffer. — Fil de plomb laissé en place à la commissure et incision consécutive.<br>Beck. — Fil remplacé par feuillet de plomb.<br>Chélius. — Fil de plomb à la commissure, tiré en bas par deux poids afin d'user la palmature. |
| 5. Id. de l'excision des cicatrices. | Delpech. |
| 6. Id. de destruction de la cicatrisation. | Amussat. — Touche la commissure avec nitrate d'argent. |

MÉTHODE DE LA SUTURE.

Procédé de Velpeau. — Suture au niveau de la commissure et incision.

Procédé de Follin. — Suture au niveau des faces latérales des doigts et incision.

AUTOPLASTIE.

Procédé de Zeller. — Lambeau triangulaire dorsal à la racine de la palmature.

Procédé de Morel-Lavallée. — Deux lambeaux triangulaires palmaire et dorsal réunis au niveau de la commissure.

Procédé de Dieffenbach. — Incision de la palmature, décollement des quatre lambeaux cutanés par la méthode française, et suture latérale.

Procédé de Decès. — Formation d'une nouvelle commissure par la partie moyenne de la palmature.

Procédé de Didot. — Formation de deux lambeaux et adossement de leur surface épidermique.

Autre procédé. (Voy. plus loin).

APPRÉCIATION GÉNÉRALE DES PROCÉDÉS OPÉRATOIRES.

De l'étude qui précède, il résulte qu'on ne peut employer avec quelque certitude de succès aucun des procédés opératoires que nous avons décrits dans le premier groupe sous le nom de *méthodes peu usitées.*

Il est inutile, croyons-nous, de parler ici de l'*incision* simple. La plupart des chirurgiens sont convaincus de l'inutilité de cette opération. Elle n'est pas seulement inefficace mais nuisible, non-seulement parce qu'elle expose un individu aux accidents des plaies, mais encore parce qu'elle amène la production d'un tissu cicatriciel qui pourra être plus tard un obstacle ou tout au moins un inconvénient pour le succès d'un des procédés opératoires qui réunissent le plus de chances.

Toutes les autres méthodes du premier groupe méritent un peu plus d'attention par cette seule raison que les chirurgiens qui les ont préconisées désiraient sinon faire une nouvelle commissure, du moins empêcher le prolongement de l'ancienne vers l'extrémité des doigts.

La *compression* de Dupuytren et celle de M. Delore ne nous paraissent pas réunir les conditions nécessaires pour arriver au but principal, la formation d'une nouvelle commissure; car, dès à présent, nous le disons sans détour, nous donnons la préférence à un procédé quelconque qui amène ce résultat.

Pendant que la commissure bourgeonnante est comprimée par la petite bandelette de Dupuytren ou par le fil de plomb de M. Delore, il est évident que la récidive ne se produira pas; mais, sur les bords de l'agent qui comprime, il existe sans cesse un certain degré d'inflammation et probablement d'ulcération, en sorte que la commissure est toujours bourgeonnante et qu'elle ne se recouvre pas d'épithélium. C'est ce qui explique la rareté des succès obtenus par le procédé de Dupuytren.

Quant à celui de M. Delore, c'est un sujet encore à l'étude et qu'on ne peut juger que par analogie. Nous ne connaissons qu'une observation authentique dans laquelle le procédé de *compression élastique* a été employé. Mais cette observation nous apprend que son malade fut opéré le 9 janvier et qu'il sortit de l'hôpital le 31 mars de la même année. La commissure était rétablie et les mouvements des doigts très-faciles.

Que la commissure existât dans un point très-reculé, comme elle aurait dû l'être à l'état normal, cela n'est pas étonnant, puisque M. Delore avait laissé l'appareil en place pendant six

semaines et que le malade est sorti un mois après. On sait avec quelle facilité la cicatrice de la commissure descend vers l'extrémité des doigts, et pour cette raison nous aurions désiré savoir des nouvelles de ce malade longtemps après. Quoi qu'il en soit, nous ne devons pas être trop sévère en théorie dans l'appréciation d'un procédé qui paraît avoir donné certains résultats.

La compression directe sur les deux faces de la palmature et qui est due à M. Maisonneuve n'est applicable qu'à un nombre de cas restreints. Il est rare qu'une syndactylie accidentelle présente une membrane unissante assez étendue pour permettre l'application du petit instrument que nous avons décrit.

Dans la syndactylie congénitale elle-même, elle n'est applicable qu'aux cas particuliers où les doigts sont suffisamment écartés. En outre qu'il ne peut être utilisé que dans un nombre de cas très-restreint, ce procédé est passible de la même objection que les précédents. Au moment où le petit appareil tombe, il reste une surface linéaire couverte de bourgeons charnus qui se trouvent dans les mêmes conditions que dans une foule de ces procédés suivis presque constamment de récidives.

Bien que M. Maisonneuve ait obtenu un succès, nous savons qu'il donne aujourd'hui la préférence aux procédés autoplastiques modernes.

Nous passerons sous silence le bizarre procédé de M. A. Severin. Que pouvait-on, en effet, espérer de la division longitudinale de la membrane unissante par un fil caustique?

Les *ligatures* par les fils ou les lames de plomb n'ont pas réussi davantage. L'idée de Rudtorffer était certainement ingénieuse et l'on était en droit d'attendre un succès complet si elle eût été pratiquable. Rien n'eût été plus simple que d'obtenir une guérison radicale par l'incision de l'adhésion vicieuse depuis son extrémité libre jusqu'à l'orifice artificiel créé par le fil de plomb et analogue à la perforation qu'on pratique dans le lobule de l'oreille.

Mais ce qu'il importe de bien savoir, c'est que ces ouvertu-

res se comblent un certain temps après qu'on a retiré le corps étranger.

Il est du reste difficile de se prononcer autrement que par analogie, comme pour le procédé de Beck, attendu qu'il n'y a pas assez d'observations pour poser un jugement définitif. M. Verneuil le croit d'une efficacité douteuse et M. Guersant, qui l'a employé, a complétement échoué (1).

Nous ne nous arrêterons pas à l'*excision* des cicatrices parce que l'occasion se présentera bientôt de traiter la question lorsque nous étudierons les cas irréguliers.

Le procédé d'Amussat ne nous paraît pas devoir mieux réussir que la plupart des précédents. Les cautérisations au niveau de la commissure auront pour effet certain d'empêcher une prompte récidive parce qu'elles entretiendront une irritation constante ; mais ici se présente l'éternelle objection que l'on fera à tous les procédés du premier groupe que nous avons étudiés : c'est qu'après la cessation des moyens employés, il est presque constant que les plaies latérales des doigts attirent à elles la commissure, celle-ci semblant s'avancer sans cesse, quoique lentement, vers l'extrémité libre des doigts.

Passons au second groupe de procédés caractérisé par la formation d'une *suture* faite avant l'incision.

Nous avons vu que dans le procédé de Velpeau on fait trois points de suture sur la commissure, tandis que dans le cas de Follin, ceux-ci étaient placés à une petite distance les uns des autres au point de réunion de la membrane unissante et des doigts voisins.

Ces deux procédés ont donné un grand nombre de guérisons, le second surtout.

A quoi tiennent ces résultats ?

Lorsque la suture est bien faite, on voit ordinairement la partie suturée se réunir par première intention ; la portion non réunie suppure et ne se soudera qu'au bout d'un certain temps. La plaie faite par l'incision peut donc être divisée dans les deux procédés en trois parties.

(1) Guersant. Not. sur la chir. des enfants, 1864, p. 180.

Dans le procedé de Velpeau, le fer à cheval représenté par les deux doigts et la commissure, offre une partie moyenne téunie par première intention et deux parties latérales qui suppurent, tandis que dans l'autre procédé c'est absolument le contraire. Or lorsque la commissure est réunie, le tissu cicatriciel qui se forme sur les deux doigts ne peut avoir une grande action sur elles; de même, lorsque les plaies latérales des doigts ont été réunies par première intention, la commissure se cicatrise sur place et n'est pas sollicitée vers l'extrémité des doigts par la formation du tissu inodulaire du voisinage

Il est facile de comprendre que le point important de ces procédés consiste dans une bonne application des points de suture, surtout de ceux qui sont sur la commissure ou qui l'avoisinent, car s'ils viennent à manquer, le succès de l'opération se trouve compromis.

Pas plus que les précédents, les procédés de la suture ne sont applicables à tous les cas; il est nécessaire pour que l'opération soit possible qu'il existe un certain degré de palmature. Le procédé de Velpeau pourrait à la rigueur être appliqué lorsque les doigts sont accolés sans être intimement confondus. Disons encore qu'ils sont tous les deux plus facilement applicables à la syndactylie congénitale dans laquelle il est plus aisé de placer des points de suture.

Ces procédés constituent un véritable progrès. Il est incontestable qu'ils doivent être préférés aux précédents avec lesquels on ne saurait nullement les comparer.

Toutefois nous croyons qu'ils sont loin d'avoir l'efficacité des procédés autoplastiques dont il reste à parler.

Les *procédés autoplastiques* de la syndactylie n'appartiennent à aucune méthode autoplastique à proprement parler.

Aucun d'eux n'emploie les lambeaux par torsion du pédicule comme le veut la *méthode indienne*. Si l'on excepte un cas dans lequel M. Barwel, cité en 1866 par *The Medical Press and circular*, a pris un lambeau sur la fesse d'après la *méthode de Tagliacozi*, tous les procédés autoplastiques se rapprochent lus ou moins directement de la *méthode française*.

Parmi ceux dont nous devons parler, nous en trouvons trois dans lesquels le chirurgien se préoccupe de faire une nouvelle commissure; les deux autres n'ont en vue que les parties latérales des doigts.

Ces deux espèces de procédés autoplastiques présentent entre eux des différences analogues à celles qui séparaient la suture commissurale de Velpeau de la suture digitale que nous avons attribuée à Follin; et de même que cette dernière semble avoir donné de meilleurs résultats que celle de Velpeau, de même les procédés autoplastiques qui restaurent les faces latérales des doigts paraissent destinés à constituer une méthode générale que tous les chirurgiens adopteront.

Si nous prenons l'autoplastie de la commissure, et en premier lieu le procédé de Zeller que l'on a tour à tour attribué à Krimer, à Chélius, nous voyons que ce lambeau triangulaire pris sur la face dorsale de la commissure et de la membrane unissante peut faire échouer l'opération pour deux causes. D'abord la pointe de ce lambeau qui est ordinairement effilée est susceptible de sphacèle, comme nous l'avons vu dans l'observation de M. Delore et dans celle que M. Verneuil à communiquée à la Société de chirurgie le 6 août 1848. Du reste, il est assez difficile de fixer l'extrémité de ce lambeau vers la face palmaire, sans compter que, dans un bon nombre de cas, sa dissection en est très-difficile. Néanmoins lorsque le lambeau contracte des adhérences on peut espérer une guérison définitive.

Nous donnerions au procédé de Morel-Lavallée la préférence sur celui de Zeller dont il n'est qu'une modification. Ici, en effet, le sphacèle des lambeaux est moins à craindre, car ils sont moins longs et tronqués à leur sommet. De plus il y en a un dorsal, comme pour Zeller, et un autre palmaire : ces deux lambeaux qui sont mis en contact par leur surface saignante présentent une plus grande chance de réunion.

Le procédé de M. Decès, excellent en théorie, doit être rarement possible en pratique. Il faut en effet pour le mettre en usage que la membrane unissante présente une certaine largeur et de plus qu'elle n'ait pas une longueur considérable.

Son succès paraît assuré dans des cas spéciaux comme celui de l'observation citée avec la description du procédé.

Si nous étudions maintenant les procédés autoplastiques qui ne s'occupent pas spécialement de la commissure, nous pouvons passer rapidement sur celui de Dieffenbach qui n'est autre que celui de Follin dans lequel les lèvres des plaies digitales ont été disséquées. De même que la suture latérale des doigts, le procédé de Dieffenbach compte des succès.

Mais, de tous les procédés opératoires que nous avons passés en revue depuis le commencement de cette étude, aucun ne ne peut égaler le procédé de Didot, de Liége. Ce procédé, qui a été inventé par un chirurgien italien plusieurs années après Didot, que M. Sédillot (1) décrit dans la troisième édition de son Traité de médecine opératoire, sans l'attribuer à son auteur, ce procédé, dis-je, remplit, *lorsqu'il est applicable*, l'indication physiologique que nous avons déjà formulée; c'est-à-dire qu'il ne s'établit jamais d'adhérences entre une surface recouverte de son épithélium et une saignante; encore bien moins entre deux surfaces recouvertes d'épiderme. Voici ce qui distingue le procédé de Didot. Nous sommes persuadé que cette idée ingénieuse restera toujours l'iée mère de tous les procédés autoplastiques que l'on pourra inventer à l'avenir. Nous verrons du reste que dans les cas complexes, dans les cas de cicatrice irrégulière où le procédé de Didot est inapplicable, le principe est toujours le même et que le chirurgien se préoccupe toujours de la possibilité d'adosser les lambeaux dos à dos pour éviter des cicatrisations défectueuses.

Avec le procédé de Didot, il n'est pas besoin de songer à la commissure qui se cicatrise toujours, et l'on est, dans presque tous les cas, à l'abri d'une récidive. Le seul soin qu'on doive apporter à cette commissure, c'est d'y appliquer un point de suture après l'opération.

(1) La 3e édition de M. Sédillot date de 1866. L'auteur dit que Didot de Liége a publié des succès d'après ce procédé, 1845. M. Nélaton dans sa pathologie externe, dit avoir opéré un enfant quelques années avant la publication de M. Didot, par le même procédé.

M. Sédillot fait mention d'une modification du procédé autoplastique précédent, que Didot avait certainement apportée et qu'on devine naturellement lorsqu'on lit la description du procédé du chirurgien liégeois; la voici : Si les doigts sont très-rapprochés et que l'on craigne de manquer de peau pour recouvrir les surfaces saignantes des deux côtés, on peut ne faire qu'un lambeau un peu large que l'on appliquera sur un seul doigt, pendant que la plaie de l'autre se réunira par seconde intention.

Par ce qui précède, nous voulions d'une part démontrer la supériorité des procédés autoplastiques, et d'autre part la préférence que nous accordons à celui de Didot, avec cette restriction toutefois qu'aucun procédé n'est applicable à tous les cas et que le génie du chirurgien doit savoir en inventer un nouveau ou combiner ceux qui sont déjà connus de manière à ne point reculer devant les cas qui peuvent se présenter.

### II. *Adhérences vicieuses irrégulières.*

Les adhérences vicieuses que nous rangerons dans ce groupe sont celles qui ne constituent pas des adhérences latérales. Les unes sont placées en avant et accolent la face palmaire des doigts à la paume de la main; nous en avons parlé lorsque nous avons décrit la flexion permanente. Il est question ici de ces faits variés et fort nombreux dans lesquels une cicatrice, suite de brulûre le plus souvent, renverse les doigts sur la face dorsale de la main, ou sur les bords. Les adhérences vicieuses irrégulières comprennent aussi les cas dans lesquels plusieurs doigts sont agglutinés entre eux d'une manière plus ou moins bizarre, ou bien un doigt est couché en travers au devant des autres.

Nous placerons encore dans ce groupe toutes les adhérences irrégulières par cicatrice, à la suite des plaies par armes à feu, et les cas dans lesquels une tumeur étant placée près de la commissure, le chirurgien est obligé d'avoir recours à un procédé qui offre plus ou moins de ressemblance avec les procédés employés pour la syndactylie.

Nous ne reviendrons pas sur les causes; nous en avons déjà parlé. Il est inutile d'insister sur les variétés anatomiques, car tout ce que l'esprit humain saurait inventer d'étranges positions vicieuses des doigts peut se rencontrer aujourd'hui ou demain.

C'est du traitement que nous devons nous occuper et nous citerons quelques exemples pour montrer comment il se fait que dans telle ou telle circonstance le chirurgien se trouve obligé d'inventer une nouvelle opération.

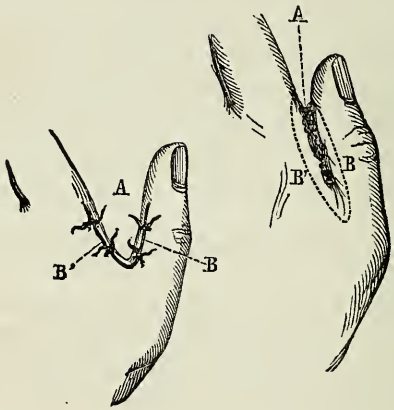


Fig. 34. — A L'espace interdigital effacé par la cicatrice unissante; les incisions BB', se réunissant en bas, circonscrivent le tissu cicatriciel et permettent l'extirpation. — La seconde figure montre le résultat : la commissure A est redevenue libre; les deux plaies linéaires BB', résultant de la réunion immédiate des lèvres palmaire et dorsale de chaque incision, sont rapprochées par des points de suture.

M. Verneuil rapporte l'observation suivante (1) :

Cette adhérence fut opérée deux fois, et les deux fois la cicatrice reproduisit l'adhérence.

Obs. 17. — Un homme avait reçu en 1848 une balle qui avait traversé les parties molles de la main, entre le pouce et l'index. La cicatrisation réunit le pouce à l'index, et, ne laissant de libre au premier de ces doigts que la phalange unguéale, elle en abolit presque complétement l'usage.

(1) *Loc. cit.*

En 1854, troisième tentative faite par M. Laugier; l'*incision simple* fut encore employée; les mouvements gagnèrent un peu d'étendue. Ce chirurgien eut alors l'idée d'enlever complétement le tissu cicatriciel, et de réunir isolément par des points de suture la plaie latérale du pouce et du bord radial de l'index. Cette fois le résultat fut beaucoup plus avantageux. Le pouce resta séparé de la main dans l'étendue de 2 centimètres environ, et put exécuter des mouvements assez étendus.

La perte de substance effectuée par la balle rendait ce cas très-défavorable; il en était de même des opérations antécédentes, qui avaient augmenté l'étendue de la cicatrice. Si la dernière opération avait été tentée tout d'abord, il est probable que le résultat définitif aurait été plus complet. Ce fait est moins probant pour la méthode de Delpech qu'il ne l'est contre l'incision simple.

Les *plaies* par instrument tranchant, et par instrument contondant principalement, peuvent en se cicatrisant déterminer des adhérences vicieuses. Les chirurgiens d'armée n'ont que trop souvent l'occasion d'observer de ces difformités des doigts consécutives aux plaies pour *armes à feu*. Nous n'en voulons citer pour preuve que celles qu'observa Larrey, lorsqu'il sauva la vie à un si grand nombre de soldats, et, on peut le dire, l'honneur à Napoléon Ier (1).

(1) Après les combats de Bautzen et de Wurtchen et la bataille de Lutzen, lorsque l'armée française eut mis en déroute les Russes et les Prussiens réunis, il arriva, par suite de fausses manœuvres et de la précipitation avec laquelle nos jeunes recrues se battirent, qu'un grand nombre de soldats furent blessés aux mains. Sur le rapport des officiers supérieurs, Napoléon Ier, croyant à une mutilation volontaire de la part des soldats, ordonna qu'ils fussent décimés. Larrey seul osa contre tous et même contre l'Empereur affirmer que les mutilations étaient dues à leur bravoure et non à leur lâcheté. Vingt-quatre heures après, Napoléon fut convaincu par le rapport de son chirurgien qui contenait des arguments irrécusables. On se souvient par quelles paroles mémorables le souverain reconnut un des plus beaux traits de la vie de ce grand chirurgien.

Nous trouvons dans le recueil d'observations de médecine des hôpitaux militaires, la relation d'un cas intéressant de cicatrice vicieuse des doigts, suite de blessure chez un soldat invalide. On excise la cicatrice, ce militaire recouvre l'usage de ses doigts et reprend du service (1).

Le procédé employé par M. Laugier présente beaucoup d'a-

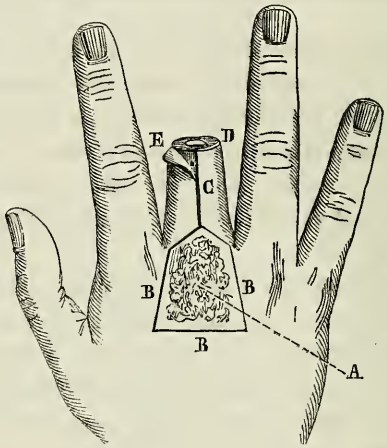


Fig. 35. — A, tumeur épidermique, circonscrite par les incisions B B B. Une incision C est pratiquée sur le milieu de la face dorsale du doigt médius. — Ce doigt est coupé transversalement au point D, de manière à ne conserver de peau que la longueur nécessaire pour recouvrir la plaie du dos de la main. — Les téguments du doigt E sont disséqués de manière à ce que la phalange puisse être extirpée.

nalogie avec celui que Ph. Boyer employa en 1846, et que nous avons décrit en parlant de la méthode par excision des cicatrices.

Nous citons l'exemple suivant pour montrer la bizarrerie des cas que l'on peut rencontrer. Cette observation paraît ne point se rapporter à notre sujet. Cependant, si nous supposons

(1) Obs. de Simon, maître en chirurgie, chirurgien major de l'hôpital de Montélimart, 1772, t. II, p. 745.

une opération mal faite pour une tumeur semblable, il pourra en résulter une adhérence vicieuse consécutive. A ce seul titre ce cas rentre donc dans notre étude. De même que la précédente, nous empruntons cette observation à M. Verneuil qui tenait les renseignements de M. Nélaton.

Obs. 18. — « Un malade portait sur la partie médiane et inférieure de la région dorsale du métacarpe, tout près de la racine du doigt médius, une tumeur cutanée de nature épidermique. Cette production saillante, mamelonnée, ulcérée à sa surface, avait près de 3 centimètres de diamètre ; la peau de la région dorsale du médius était également envahie et devait être sacrifiée. L'extirpation, jugée à bon droit nécessaire, fut pratiquée sans peine, la lésion ne dépassant pas l'épaisseur de la peau ; mais les incisons nécessitées par l'étendue du mal laissaient une large perte de substance quadrangulaire dont les bords ne pouvaient être mis en contact.

Si l'on avait abandonné à la cicatrisation par seconde intention le soin de réparer cette brèche, il était évident que le tissu inodulaire en se rétractant aurait attiré le médius en arrière, subluxé son articulation métacarpo-phalangienne, aboli les mouvements de flexion, et que ce doigt ainsi dévié et immobile serait devenu non-seulement inutile, mais certainement très-gênant. Si on considère de plus la largeur de la perte de substance, le voisinage des articulations dénudées, l'imminence de la propagation de l'inflammation au tissu cellulaire lâche qui entoure les tendons extenseurs, on conviendra que les suites de cette légère opération ne laisseraient pas que d'être menaçantes.

Voici comment M. Nélaton procéda : il incisa la peau du doigt médius parallèlement à l'axe, sur le milieu de la face dorsale, et la disséqua soigneusement jusqu'aux os ; puis il le désarticula dans la jointure métacarpo-phalangienne, et fit l'ablation complète du squelette et des tendons.

Cette sorte de *désossement* du doigt, qu'on me pardonne cette expression, eut pour résultat la formation d'un lambeau cutané épais, bien nourri, large de 3 à 4 centimètres, ayant toute la longueur du médius, et se continuant par une large base avec la peau de la région palmaire. Ce lambeau, renversé en arrière et appliqué par sa face saignante sur la plaie de la région dorsale, la combla aisément après qu'on en eut retranché l'excédant de longueur. L'adhésion fut obtenue à l'aide de soins convenables,

et une guérison rapide s'ensuivit sans qu'on eût à craindre de rétractions consécutives. La difformité fut seulement telle qu'on l'observe après l'amputation d'un doigt.

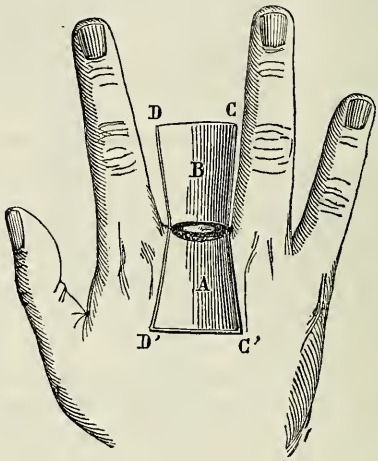


Fig. 36. — B D C représente le lambeau cutané fourni par les téguments du médius après l'ablation de la phalange. — A D' C' représente la perte de substance créée à la face dorsale de la main par suite de l'extirpation de la tumeur. — Comme le lambeau et la plaie sont symétriques, il suffira de renverser le premier en arrière de manière à ce que les points D et C viennent s'appliquer aux points D' et C'; de cette façon la plaie sera comblée.

Cette observation, qui n'a pas besoin de commentaires, montre le parti qu'un chirurgien habile peut tirer des cas les plus inusités. »

**Amputations.** Devant les cas nombreux qui peuvent se présenter aux yeux du chirurgien, deux questions importantes surgissent : 1° celle de savoir dans quel cas il faut faire l'amputation; 2° quelles sont les parties qui doivent être conservées.

Relativement à la première question, il est impossible de poser des règles générales. L'état des parties, et une foule de circonstances en dehors de l'altération des doigts pourront guider le chirurgien. Nous n'avons soulevé la question que

pour faire entrevoir qu'une amputation est possible, nécessaire même dans certains cas, par exemple, lorsque les doigts sont réunis en une masse informe, lorsque les cicatrices extrêmement douloureuses s'enflamment fréquemment et deviennent le siége de kéloïdes.

L'amputation étant décidée, il est un précepte en chirurgie, qui veut que l'on conserve le pouce toutes les fois que la chose est possible. L'opérateur ne devra pas l'oublier, car un individu se servirait d'un pouce et d'un moignon informe constitué par les métacarpiens réunis. Cette question de la liberté du pouce se présente dans toutes les opérations autoplastiques ou autres que le chirurgien est appelé à pratiquer sur le pli cutané qui sépare le pouce de l'index.

Les adhérences vicieuses des bords latéraux de la main et celles de la face dorsale des doigts au métacarpe présentent, elles aussi, de nombreuses variétés. Le plus communément ces unions cicatricielles se font à la suite de brûlures ou de larges plaies de ces régions. Elles offrent une si grande analogie avec les lésions semblables de la portion palmaire des doigts que nous avons cru bien faire en réunissant au traitement de la flexion permanente par suite de cicatrices, celui de ces difformités.

**Accidents des opérations.** — Lorsqu'on exécute le manuel opératoire des adhérences vicieuses des doigts, il peut arriver que l'instrument tranchant intéresse des organes dont la blessure peut à l'instant même ou consécutivement constituer une complication grave.

Il n'est pas impossible, l'opération s'étant passée sans accident, qu'il survienne plus tard une complication complétement indépendante de l'action de l'instrument tranchant.

De là découle une division des accidents de l'opération : 1° accidents primitifs, 2° accidents consécutifs.

*Accidents primitifs.* L'instrument tranchant peut blesser des artères, des tendons, des gaînes tendineuses, et ouvrir des articulations phalangiennes.

*L'hémorrhagie* est un accident difficile à éviter, car la position

des artères collatérales des doigts peut varier, et d'un autre côté nous avons vu dans l'observation (1) de M. Lemaistre, que l'arcade superficielle descendait plus bas que de coutume et qu'on aurait nécessairement divisée cette artère en deux points si l'on avait séparé les doigts avec le bistouri. M. Verneuil (1) demande qu'on fasse des recherches, pour savoir si dans des cas analogues, l'arcade palmaire affecte les mêmes rapports. Il est difficile de se prononcer à cet égard, car la plupart des observations ne font pas mention de la position des artères, et l'on sait combien il est rare d'avoir l'occasion de faire une dissection de cette difformité.

Du reste, tous les chirurgiens n'ont pas été également préoccupés de l'hémorrhagie. Lisfranc (1) et M. Lemaistre redoutent cet accident. Ph. Boyer, M. Decès s'en préoccupent fort peu. Quant à M. Verneuil, en chirurgien très-prudent, sans redouter l'ouverture des artères collatérales, il fait néanmoins tous ses efforts pour l'éviter. L'hémorrhagie n'a pas de conséquences immédiates graves dans la majorité des cas. Le procédé de Didot est peut-être le seul qui détermine un écoulement sanguin abondant. Disons en passant que par le procédé indiqué par nous sous le nom de *procédé autoplastique par inflexion* (1), il est impossible de blesser les vaisseaux et les nerfs, à moins de quelque maladresse. En admettant même que les artères soient ouvertes, on sait qu'il est facile d'en pratiquer la ligature, de les tordre, ou simplement, si elles sont petites, d'arrêter l'hémorrhagie par l'eau froide. Nous aimerions mieux pratiquer la torsion que la ligature, parce que les fils seraient trés-gênants dans cette petite plaie.

Si la blessure des artères n'amène pas d'accident immédiat sérieux, il n'en est pas de même plus tard, et nous comprenons que Lisfranc ait manifesté la crainte de la gangrène du lambeau après la blessure des artères. Nous savons bien que les doigts ne reçoivent pas du sang par une seule branche

(1) *Loc. cit.*
(2) Clin. chirurg., t. I, p. 253, 1841.
(3) Voyez page 185.

collatérale. Mais il faut songer aux variétés qui existent dans la disposition anatomique de ces parties. On voit quelquefois en effet sur un doigt, une artère collatérale très-volumineuse et une autre très-rudimentaire. Or, si l'on blesse dans un cas semblable la plus volumineuse, la gangrène du lambeau pourra se manifester.

La *blessure des tendons et des gaînes tendineuses* s'observe rarement. Il faudrait une distraction bien grande de la part du chirurgien pour que pareil accident arrivât. Cependant, il y a bon nombre de cicatrices vicieuses qui tordent les doigts, qui peuvent changer les rapports anatomiques des différentes parties, et dans ces cas, où le chirurgien est obligé d'accommoder un procédé de son invention au cas actuel, l'accident dont nous parlons se montrera plus facilement. C'est alors qu'une dissection très-minutieuse et une grande attention de la part du chirurgien pourront faire éviter ce genre de blessure.

*L'ouverture des articulations* est chose à peu près impossible lorsqu'il existe une palmature. Mais dans le cas où les doigts sont accolés, il faut apporter une grande attention dans leur séparation pour éviter la blessure des synoviales. C'est là une des raisons, avec bien d'autres dont nous avons déjà parlé, qui devraient arrêter le chirurgien lorsqu'il est question de la séparation de deux doigts presque confondus. M. Verneuil se demande avec Morel-Lavallée, si dans le cas de fusion entre deux phalanges, il y a réellement communication entre les articulations. Quoique la chose paraisse possible, il est vrai qu'il n'existe pas de fait publié sur ce sujet, du moins nous n'en avons pas trouvé.

*Accidents consécutifs.* — Ils consistent dans le défaut de réunion immédiate, dans l'inflammation et la gangrène.

La *désunion* des bords de la plaie peut tenir à plusieurs causes. Elle est due quelquefois à la brièveté du lambeau et à la traction trop grande qu'il exerce sur la plaie. Dans d'autres cas elle peut être amenée par la déchirure des bords de la plaie sous l'influence du fil de la ligature. Enfin une in-

flammation plus ou moins vive de la région opérée peut déterminer l'écartement des lèvres.

Le *phlegmon diffus* détermine naturellement la séparation des lambeaux; il peut être amené par la compression exercée au moyen de bandelettes trop serrées. Nous rapprocherons de cet accident rare l'érysipèle et l'angioleucite qui se manifestent moins fréquemment à la suite d'une opération que d'une simple piqûre.

La *gangrène* se montre assez fréquemment, et elle affecte presque toujours les lambeaux taillés par les procédés autoplastiques. Nous avons dit qu'elle peut se montrer à la suite de la blessure des artères collatérales. Elle se manifeste aussi dans les lambeaux trop étroits qui ne reçoivent pas assez de sang. C'est pour cela probablement que le sommet du lambeau se gangrène assez souvent dans le procédé de Zeller, ainsi que l'ont vu MM. Verneuil et Delore. Il est probable qu'elle doit se montrer assez fréquemment lorsqu'on taille un mince lambeau d'après le procédé de M. Décès.

M. Pétrequin attribue cette mortification des lambeaux autoplastiques à un autre motif. Selon lui, elle serait due à ce qu'ils sont transplantés sur un terrain inodulaire, peu vivant lui-même et qui ne peut les aider à vivre.

C'est pour éviter la plupart de ces accidents que l'on recommande, en général, de ne point blesser les artères collatérales, de ne point comprimer fortement les doigts séparés et les lambeaux et de ne pas opérer à la fois tous les doigts réunis.

**Autre procédé.** — Nous venons de nous prononcer sur la valeur des diverses méthodes opératoires et nous nous sommes déclaré partisan du procédé de Didot. Toutefois il ne faut pas se le dissimuler, ce procédé est d'une application difficile et il réclame une très-grande habileté dans le manuel opératoire. Ne pourrait-on pas en trouver un autre qui remplît les mêmes indications et qui fût d'une exécution plus accessible à tous les chirurgiens? Ce n'est qu'avec une sorte de timidité et une grande réserve que nous nous hasardons à proposer la simple

opération suivante, qui nous paraît bonne en théorie, mais que nous serions prêt à retirer immédiatement si l'on nous prouvait son inefficacité.

Toute l'opération serait fondée sur ce fait que la peau de la face dorsale de l'espace interdigital et de la première phalange

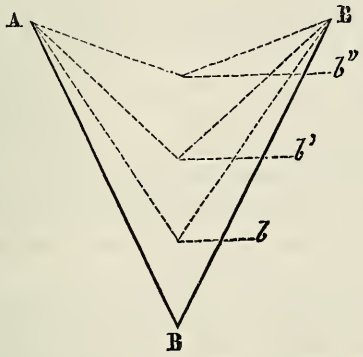


Fig. 37. — Cette figure schématique est destinée à faire comprendre la manière dont se produit la récidive secondaire après cicatrisation complète et par rétraction de l'inodule interdigitale. C'est par le même mécanisme que les pertes de substance anguleuses, que l'on fait aux orifices buccal et palpébral, se comblent quelquefois très-heureusement, de façon à laisser très-peu de difformité. — ABD est un triangle représentant une corde de caoutchouc tirée en B. A mesure que la tension diminue, le point B se rapproche de AB et forme *b, b', b''*.

est *très-lâchement* unie aux parties profondes, ce qui est le contraire pour la face palmaire, et sur la manière dont la récidive se produit.

Comme MM. Nélaton et Verneuil l'ont fait voir, elle a lieu de la manière suivante. L'espace interdigital est bordé par un tissé cirratriciel en forme de fer à cheval; si la cicatrice est large elle se rétractera et se raccourcira à la manière d'une bandelette de caoutchouc qu'on aurait tendue et qu'on abandonnerait peu à peu à elle-même.

Si les parties latérales de la plaie sont très-larges, les procédés qui consistent à faire une nouvelle commissure pourront échouer.

Dans notre procédé, l'opération serait divisée en trois parties:

Dans la première, nous ferions l'incision de la membrane unissante.

La deuxième partie de l'opération consisterait à tailler les lambeaux, mais *ne serait faite qu'un certain temps après.*

Nous réunirions les lambeaux dans la troisième partie de l'opération.

Nous procéderions de la manière suivante :

*Première partie.*

Passer préalablement des fils sur les bords de la membrane unissante, inciser la membrane dans toute sa longueur, et faire des points de suture comme dans les procédés de Dieffenbach et autres qui donnent comme résultat une cicatrice linéaire sur la face latérale du doigt.

La main étant placée sur un attelle digitée et les doigts écartés, faire un pansement simple et attendre la cicatrisation des deux parties latérales du fer à cheval, représenté par les commissures et les deux doigts.

*Deuxième partie.*

Les doigts étant cicatrisés plus ou moins complétement, on voit la commissure présenter encore une surface humide, suppurante : le moment de commencer la deuxième partie de l'opération est arrivé.

*Premier temps.* — Pratiquer avec la pointe du bistouri une incision qui suivrait la direction courbe de la commissure et faite de telle façon que la peau dorsale de l'espace interdigital soit séparée de la peau palmaire, dans une étendue de trois centimètres.

*Deuxième temps.* — Glisser au-dessous de la peau dorsale, dans le tissu cellulaire lâche qui la double, un instrument mousse pour éviter de blesser les nerfs et les vaisseaux, et décoller la membrane cutanée dans une étendue de 1 centimètre en profondeur et de 3 centimètres de largeur.

*Troisième temps.* — Faire deux incisions de 1 centimètre aux

extrémités de la peau dorsale soulevée de manière à circonscrire un lambeau.

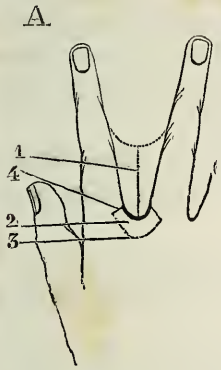


Fig. 38 — Lambeau taillé sur la face dorsale de l'espace interdigital.
1. Ponctuation indiquant l'incision de la palmature.
2. Lambeau.
3. Ponctuation indiquant es limites du décollement de la peau.
4. Incision latérale du lambeau.

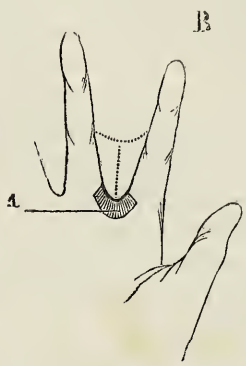


Fig. 39 — Avivement de la lèvre inférieure de la commissure.
1. Point avivé destiné à être recouvert par le lambeau 2 de l'autre figure, que l'on fait glisser au-devant de la commissure de la face dorsale vers la face palmaire.

Celui-ci étant ainsi taillé, renverser la main, aviver la lèvre inférieure de l'incision du premier temps dans une étendue de 4 à 5 millimètres sur toute l'étendue de la concavité de cette lèvre, et par conséquent sur la face palmaire de la commissure, en ayant soin d'aviver un peu plus largement vers le milieu de la commissure.

*Troisième partie.*

Affronter les bords saignants de la peau. Pour cela, il faudrait, avant de rabattre le lambeau sur la paume de la main, l'inciser dans une étendue de quelques millimètres, de manière à le découper en trois petits lambeaux, un moyen plus large ayant au moins 15 millimètres et les deux autres

moitié plus petite. On ferait glisser le lambeau intermédiaire, vers la paume de la main en embrassant la commissure. Il serait maintenu par deux points de suture et même trois, si cela était jugé nécessaire. Les lambeaux latérauxseraient traités de la même manière : on les ferait glisser vers la paume de la main et ils seraient fixés chacun par un point de sutures sur les parties latérales de la peau avivée.

Ce procédé opératoire, si nous ne nous faisons illusions, nous paraît facile à exécuter, et il nous semble qu'on peut en attendre un résultat favorable.

On voit que nous nous sommes préoccupé de laisser les doigts se cicatriser, de manière à n'avoir plus à restaurer que la commissure.

Nous aimons mieux prendre les lambeaux sur la face dorsale de la commissure, parce que la peau se laisse facilement décoller et qu'on pourra la faire glisser facilement.

L'avivement de la peau palmaire serait fait dans les couches superficielles du derme, d'après ce procédé employé par M. Bozeman pour aviver la surface vaginale dans l'opération de la fistule vésico-vaginale.

Nous ferions trois lambeaux, bien que celui du milieu pût suffire, pour assurer la restauration de la commissure.

Ce procédé, que l'on pourrait appeler *procédé autoplastique par inflexion*, serait un des nombreux procédés de la *méthode française*.

Il est facile d'exécution, et nous croyons qu'il serait applicable à un grand nombre de cas. Il servirait pour la syndactylie congénitale et pour la syndactylie accidentelle.

Pour faciliter la locomotion de la peau dorsale de la commissure, on pourrait procéder de la manière suivante : Entourer les quatre derniers métacarpiens vers leur partie moyenne avec une bande circulaire de diachylon. Fixer deux bandelettes verticales de diachlon à la première et les fixer sur les doigts du voisinage aussi loin que possible de la plaie. De cette manière on ne courra pas le risque de voir le lambeau céder à la traction de la peau.

*Pansement.* — Après les diverses opérations des adhérences des doigts il faut s'occuper de faire un pansement convenable si l'on veut éviter les divers accidents que nous avons signalés.

La main sera d'abord placée sur une palette digitée et les doigts maintenus écartés.

Il est utile de ne point exercer une forte compression sur les doigts ou sur le lambeau si on a eu recours à un procédé autoplastique. On a remarqué que l'inflammation locale, le phlegmon surviennent quelquefois à la suite d'une striction trop forte.

La main sera placée ensuite sur un coussin un peu élevé afin d'empêcher l'afflux des liquides vers les doigts. Ces précautions devront être surtout très-minutieuses s'il s'agit d'adultes, chez lesquels des accidents inflammatoires surviennent plus fréquemment que chez les enfants.

On fait ensuite des applications de compresses d'eau froide que l'on renouvelle fréquemment, ou bien l'on soumet la main à l'irrigation continue.

M. Richet, dans ses leçons cliniques, disait encore tout récemment que l'eau froide en contractant les vaisseaux du lambeau, prive celui-ci d'une grande partie de liquide nutritif et partant favorise la gangrène : c'est pour ce motif qu'il emploie l'eau tiède.

L'eau froide, en irrigation continue, a un autre inconvénient; il est à remarquer qu'elle empêche les malades de dormir. C'est du moins ce que nous avons souvent observé.

Il ne faut pas laisser les fils à ligature trop longtemps; mais on doit les ôter dès que la réunion commence à se faire.

## § 6. *Ankylose- Roideur articulaire.*

De même que dans toutes les autres diarthroses, il existe pour les articulations des doigts des ankyloses complètes et des ankyloses incomplètes. Les premières, *ankyloses vraies*, caractérisées par la perte totale des mouvements et dues ordinairement à une soudure osseuse des deux os qui forment l'articulation, constituent une difformité irrémédiable et sur laquelle nous n'insisterons pas plus longtemps.

La seconde variété, caractérisée, non par la perte absolue, mais par la diminution plus ou moins considérable des mouvements, est mieux connue sous le nom de *roideur articulaire.* Ce sont de véritables ankyloses fausses ou incomplètes. Nous nous occuperons de ces dernières pour lesquelles l'intervention chirurgicale est des plus utiles.

*Causes.* — La roideur articulaire peut se montrer dans une foule de circonstances. Tantôt elle est la conséquence d'une maladie générale, goutte, rhumatisme ; tantôt elle est le résultat d'une inflammation du doigt, panaris, arthrite, entorse même. L'observation suivante, qu'on pourrait multiplier à l'infini en est un exemple.

Obs. 19. — M^me^ X. a eu le doigt annulaire pincé par une porte, il y a environ six mois. Ecchymose; résolutifs. Trois semaines après, le doigt est rétracté. On cherche à l'étendre au moyen d'une planchette palmaire. Aujourd'hui, par suite de l'immobilité, l'annulaire et le médius sont retractés, et la peau, lisse, polie, a perdu ses plis.

M. Larrey a prescrit à cette malade la mobilisation du doigt.

Mais la cause la plus fréquente, c'est l'immobilité plus ou moins prolongée à laquelle sont condamnées les articulations des doigts pendant le traitement de certaines maladies qui réclament des soins de longue durée.

Elle est donc fréquemment l'œuvre du chirurgien qui néglige de faire exécuter aux doigts une gymnastique salutaire

pendant le long traitement de certaines lésions du membre supérieur.

Très-souvent on observe cette roideur à la suite de fractures du radius, par exemple, lorsqu'on laisse l'appareil longtemps en place. Souvent on a discuté pour savoir s'il est préférable dans l'application des appareils à fractures du membre supérieur d'entourer l'extrémité du membre d'une bande roulée, de manière à éviter le gonflement ou bien de laisser la main libre.

Quand l'appareil doit rester en place pendant un temps assez long, il est de pratique générale de laisser aux doigts leur liberté dans l'unique but d'éviter cette immobilité prolongée dont on a reconnu les fâcheux résultats.

Il faut dire cependant qu'il est quelquefois bien difficile d'éviter la roideur des articulations des doigts.

Quelle peut être la cause prochaine des roideurs articulaires ?

L'immobilité qu'on est souvent heureux d'obtenir dans le traitement des fractures devient quelquefois la source d'altérations sérieuses. Lorsque cette position du membre se prolonge trop longtemps, les ligaments et les autres tissus fibreux qui entourent l'articulation devenus immobiles, s'indurent, s'épaississent, présentent moins de souplesse, et il se produit là un processus pathologique comparable, jusqu'à un certain point, à celui de la rétraction qui amène la flexion permanente des doigts. Ce ne sont pas là les seules altérations qui se montrent à la suite du repos prolongé.

On voit en effet les muscles et les tendons se raccourcir un peu, se rétracter d'une manière permanente; ils peuvent même perdre leur couleur rouge, leur souplesse et leur élasticité et passer à l'état fibreux.

La synovie diminue de quantité et finit même par disparaître. La synoviale est desséchée. Devenus inutiles, les cartilages se résorbent; il s'épanche un liquide plastique et des adhérences peuvent s'établir entre les surfaces articulaires.

Malgaigne (1) a signalé la rétraction de la peau, qui devient

(1) *Loc. cit.*

luisante et perd ses plis comme la *peau d'un gant que l'on aurait tirée*. La rétraction consécutive à l'immobilité ne se borne pas là ; elle agit sur tous les tissus celluleux et fibreux du doigt, dont elle détermine le retrait de plus en plus considérable jusqu'à ce que le doigt soit parvenu à un degré d'atrophie qui atteint toutes les parties molles entourant le squelette.

Combien ne voit-on pas de ces difformités? Dans ce cas, il est vrai il y a ankylose plus ou moins complète. Qui de nous n'a pas vu l'index droit de Velpeau ?

Il est évident que la roideur peut surprendre les articulations des doigts, non-seulement dans l'extension, mais encore dans la flexion ou la demi-flexion.

Dans ces derniers cas, ce sont surtout les tissus fibreux situés au niveau de l'angle de flexion qui se rétractent et qui empêchent le redressement du doigt.

*Traitement.*

Nous nous occuperons seulement de la fausse ankylose, de la roideur articulaire, puisque nous avons déjà dit, en commençant, qu'il n'y avait rien à espérer dans les cas d'ankylose complète, si ce n'est quelquefois l'amputation.

Nous diviserons ce traitement en prophylactique, palliatif et curatif.

**Traitement prophylactique.** — Il consistera en moyens variés qui empêcheront d'une manière plus ou moins complète la roideur articulaire. Il va sans dire qu'un traitement bien dirigé contre les affections des doigts ou de la main pouvant amener cette difformité, constituera un moyen prophylactique. Cependant, malgré la bonne direction donnée au traitement, nous avons vu que l'immobilité prolongée pouvait amener la roideur. C'est dans ces cas particuliers qu'il faut prendre la précaution d'imprimer aux doigts des mouvements quotidiens dont la durée pourra varier selon les circonstances.

On communiquera ces mouvements, dans le traitement des diverses fractures du membre supérieur, pendant que celui-ci sera maintenu dans le repos, après la réduction d'une luxa-

tion. On se comportera de même dans les diverses inflammations qui affectent la paume de la main ou l'avant-bras.

S'il existe un panaris ou une arthrite du doigt lui-même, le traitement prophylactique consistera à communiquer des mouvements aux articulations malades dès que la diminution de la douleur pourra le permettre.

**Traitement palliatif.** — Le traitement palliatif comprendra l'ensemble des moyens qui diminuent la douleur, rendent un peu de souplesse aux doigts et semblent leur rendre une partie de leurs mouvements sans jamais arriver à la guérison.

Pour diminuer la douleur, quand elle existe, on a recours à l'usage de cataplasmes de farine de graine de lin arrosés ou non de quelques gouttes de laudanum, à des fomentations émollientes ou narcotiques, à des manuluves ou à de certaines pommades, ou enfin, aux bains généraux. Ces moyens, qui ne sauraient qu'exceptionnellement amener la guérison de la difformité, doivent être employés comme adjuvants du traitement curatif, ou bien isolément, lorsque le malade ne veut pas se soumettre à ce dernier. Nous n'entrerons pas dans les détails de ces divers moyens thérapeuthiques; nous ferons remarquer seulement l'action particulière que les *bains tièdes prolongés* exercent sur la roideur articulaire.

Il est singulier en effet de voir les malades présenter un certain degré de mobilité des doigts lorsqu'ils sont dans le bain, et le perdre quelques minutes après qu'ils en sont sortis. Cette amélioration passagère se montre également dans les bains d'eau ordinaire comme dans les bains médicamenteux; nous la voyons également apparaître sous le jet de la douche chaude.

On comprend que ce retour momentané des mouvemenls ait frappé l'imagination de certains malades et contribué à faire croire aux bons effets des bains simples ou sulfureux dans les roideurs articulaires. Malgaigne démontre le peu de confiance que doivent inspirer ces moyens, et il ne les recommande que pour calmer la douleur locale ou le caprice du malade.

**Traitement curatif.** — Une roideur articulaire étant donnée, quels sont les moyens dont nous pouvons disposer pour arriver une guérison?

Il serait oiseux d'insister sur l'inutilité d'une opération par l'instrument tranchant, à moins d'ankylose complète.

L'expérience a appris qu'on ne peut avoir recours qu'à un seul moyen, la mobilisation des articulations; mais nous nous hâtons de le dire, ces *mouvements curatifs*, comme les appelle Malgaigne, doivent être dirigés avec intelligence. Nous ne saurions mieux faire que de comparer la mobilisation des articulations à la compression, car l'une et l'autre constituent deux méthodes destinées à rendre de grands services lorsqu'elles sont habilement dirigées, mais elles amèneront des désastres si elles sont maniées par des gens inexpérimentés.

*De l'opportunité de l'intervention chirurgicale.* — La roideur articulaire des doigts ne saurait se passer du chirurgien. C'est ici qu'il faut bien se garder de dire au malade que son mal passera avec le temps. Malheureusement, l'expérience de tous les jours démontre que le temps ne fait pas disparaître la roideur; bien au contraire, elle fait des progrès incessants. Plus le doigt malade reste dans l'immobilité, plus les tissus fibreux se rétractent et plus la difformité augmente. Il faut agir et au plus vite.

Quelles sont les règles qui doivent guider le chirurgien dans l'application de la mobilisation des articulations?

Une roideur articulaire étant donnée au début, comment faudrait-il procéder ?

Et d'abord, est-il permis de déterminer des mouvements dans une articulation enflammée ?

Cette dernière question ne peut se présenter dans les cas de roideur survenant après l'immobilité seule mais bien dans ceux d'arthrite des doigts.

Depuis les travaux de Bonnet (de Lyon), les chirurgiens sont, en général, d'accord pour corriger les positions vicieuses des articulations enflammées, même dans la période la plus aigüe. Il est incontestable qu'on en obtient les meilleurs effets

un résultat immédiat en diminuant considérablement la douleur, et un résultat consécutif en prévenant une ankylose qui aurait pu surpendre le membre dans une position vicieuse.

Si nous avions à traiter une arthrite du doigt, nous commencerions à lutter contre la flexion par le redressement, puis lorsque les douleurs de l'état aigü seraient devenues tolérables, nous procéderions à la mobilisation.

Nous n'avons rien à dire ici des machines que Bonnet a cru utile d'inventer dans le but de mobiliser les articulations ; les uns les approuvent, les autres, et nous sommes de ce nombre, préfèrent employer l'action des mains pour des raisons qu'il est aisé de comprendre.

Le chirurgien doit songer d'abord à l'articulation la plus facile, à l'articulation métacarpo-phalangienne.

Il saisit le doigt à pleine main et exerce des tractions douces dont il augmente graduellement la force afin de relacher l'appareil ligamenteux qui entoure l'articulation.

En suite, il commence à fléchir l'articulation.

Pour les autres articulations des doigts, les tractions deviennent inutiles, à cause de la brièveté des ligaments latéraux ; il faut alors chercher à obtenir la flexion en immobilisant d'une main le segment supérieur de l'articulation pendant que l'autre fait mouvoir le segment qui est au dessous.

Voilà le procédé :

1° Mais dans quelles conditions l'emploie-t-on ?

2° Quelle est la limite des mouvements à imprimer à l'articulatoin ?

3° Quelle est la durée du traitement ?

Malgaigne qui a contribué à introduire cette méthode de traitement dans la thérapeutique chirurgicale, insiste beaucoup sur les points que nous avons à examiner.

D'abord, il n'endort jamais le malade, attendu que la sensibilité, les cris du patient sont pour lui d'une importance extrême quelle que soit l'articulation malade.

Malgaigne procédait par séances et tous les jours il commu-

niquait des mouvements aux articulations, en augmentant tous les jours leur étendue.

A chaque séance, il fléchissait l'articulation, lentement, doucement, toujours sans secousses jusqu'à ce que ce malade non-seulement gémît, mais poussât un vrai cri de douleur.

C'était là le moment de s'arrêter. Toutefois, si la douleur disparaissait très-promptement, avant une minute, il lui arrivait parfois de recommencer.

Voilà comment il procédait à chaque séance et il renouvelait celles-ci tous les jours.

Ce n'est pas tout. Après le *cri*, le chirurgien attendait, et si la douleur se calmait au bout de quelques minutes, il lui arrivait parfois de recommencer jusqu'à un nouveau cri.

Telle est la limite de ces mouvements, limite précisée par le spirituel chirurgien dont nous venons de parler.

Mais ces mouvements communiqués peuvent être cause d'une *arthrite* plus ou moins aiguë. D'une manière générale, cette inflammation n'est pas grave, elle disparaît rapidement par le repos, les cataplasmes, les bains, et lorsqu'elle persiste ou se développe, on cesse tout mouvement.

Peut-on l'éviter? Oui, dans la grande majorité des cas, en ne dépassant pas les limites que nous venons de préciser.

Lorsque l'arthrite se montre, on attend que l'inflammation ait diminué et l'on recommence les séances de mobilisation dès que le malade peut les supporter.

*Durée du traitement.* — La durée du traitement est longue, nous ne devons pas nous le dissimuler, mais le résultat est à peu près certain :

Malgaigne parle d'une dame anglaise qui eut une roideur articulaire des doigts, après une arthrite du poignet, qui n'aurait duré que quinze jours. Eh bien! il ne lui fallut pas moins de six mois pour guérir de la roideur.

*Trois périodes pendant le traitement.* — Pendant ce traitement par la mobilisation des articulations, le malade passe par trois phases bien distinctes.

1° Au commencement, il ne peut exécuter le moindre mouvement, et c'est à peine si le chirurgien peut en imprimer de très-légers.

2° Un peu plus tard, les tissus fibreux se sont assouplis, les mouvements communiqués présentent une certaine étendue, mais les volontaires sont impossibles.

3° Plus tard, enfin, les mouvements communiqués et les mouvements volontaires existeront.

*Traitement de la rétraction musculaire concomitante.*— Le chirurgien n'a pas à lutter seulement contre la rigidité des tissus fibreux péri-articulaire, il doit aussi vaincre l'obstacle que lui apportent les muscles extenseurs des doigts, car ces muscles se rétractent par suite de l'inaction. On voit manifestement, en effet, que le doigt se porte immédiatement dans l'extension ou la flexion permanente dès qu'on l'abandonne.

Pour se rendre maître de cet obstacle, il faut maintenir les doigts fléchis, et voici comment on procède.

On peut avoir recours à un appareil remarquable par sa simplicité. Nous empruntons sa description à Malgaigne.

« Je prends un ruban de fil ou de coton, une lanière large de 2 centimètres; j'en applique le plein sur le dos de la phalange inférieure, fléchie autant que possible, et je ramène les chefs sur le dos de la phalange supérieure, de manière à les comprendre dans une sorte d'anneau, et, après un second tour, je réunis les chefs par une rosette serrée sur le dos de la phalange, en interposant une petite plaque de carton pour protéger les téguments, et je fixe solidement le doigt dans une flexion que je gradue à mon gré... Il faut appliquer l'appareil sans secousses. »

Le chirurgien ne doit pas oublier que la peau subit une altération pendant le développement de la roideur articulaire. Il s'occupera en même temps de rendre à la peau sa souplesse par le massage, par les frictions, et, dans ce but, il pourra ordonner à son malade de légères frictions avec une pommade quelconque qui aura du reste, sur lui, une influence morale, et l'on ne doit jamais négliger celle-ci.

*Traitement par le malade.*—Le malade peut se traiter en exécutant lui-même les mouvements qu'on lui prescrit. Il n'est pas inutile de lui donner encore le conseil suivant que nous avons vu mettre en pratique dans une circonstance, par M. Larrey :

Le malade prendra dans ses mains un morceau de bois cylindrique de dimension telle qu'il puisse être serré sans douleur par le doigt malade. Puis, insensiblement, il diminuera le volume de cet objet, jusqu'à ce qu'il ne soit pas plus volumineux qu'un crayon. M. Larrey nous a dit s'être fort bien trouvé de cette pratique dans plusieurs circonstances.

FIN.

Le travail que nous venons de terminer était d'une entreprise et surtout d'une exécution difficile, nous ne nous le dissimulons pas. Si quelque point avait échappé à notre attention, nous réclamerions l'indulgence du lecteur, à raison même des difficultés que nous avons trouvées à chaque pas.

Jusqu'à ce jour, en effet, aucune monographie, aucun mémoire, rien, en un mot, n'avait été publié en France sur les difformités des doigts. Il existe certainemant de bons travaux épars sur les différentes difformités acquises, mais aucun auteur ne les avait groupés de manière à les présenter dans leur ensemble. Quant aux difformités congénitales, nous n'avons rien trouvé. C'est pour cette raison que nous avons cru devoir publier toutes les observations que nous avons trouvées dans les divers recueils scientifiques. Quelques-unes nous auront échappé, sans doute, mais nous espérons qu'elles sont en petit nombre. Lorsqu'elles nous ont paru peu intéressantes, nous en avons fait un court résumé.

Nous nous estimerions fort heureux si nous avions apporté quelque chose de nouveau à ce sujet intéressant, notamment sur la manière d'envisager les tissus fibreux des doigts, sur le siége de la maladie connue sous le nom de *rétraction de l'aponévrose palmaire*. Qu'on nous permette de signaler les adhérences des doigts, *syndactylie*, que nous avons étudiées aussi complétement qu'il nous a été possible de le faire.

Dans cette partie, nous avons fait une longue critique des divers procédés opératoires, en terminant par l'exposé d'un procédé nouveau qui nous a complétement réussi sur le cadavre et que nous livrons à l'appréciation des chirurgiens.

# INDEX BIBLIOGRAPHIQUE

## PREMIÈRE PARTIE.

### DIFFORMITÉS CONGÉNITALES DES DOIGTS, ET DES MOYENS D'Y REMÉDIER.


Annandale d'Edimbourg. The malformations of fingers and toes 1865.
Archives de Virchow ; 1864-65-67.
d° Zuz. Klin. chirur.; 1866.
Bartholin. — Transactions de Copenhague.
Béchet. — Essai sur les monstres humains. Thèse 1829.
Bérard. — Article main, Dictionnaire en 30 vol.
Bernier. — Biblio. méd. de Planque ; 1726.
Boyer. — Traité des maladies chir. ; 1847.
Buffon. — Oiseaux, t. II.
Bulletin de l'Académie royale de Belgique ; Didot, 1850.
Columbus. — De re anatomica ; 1851, 1858.
Cruveilhier. — Anatomie path.
Debout. — Vices de conformation des membres ; 1853.
Denis. — Recueil d'observations des Hôpitaux militaires ; 1772.
Dessaix. — Journal de chirurgie et de pharm. ; 1761.
Dictionnaire en 30 vol.
Du Tourai. — Journal des savants ; 1796.
Dubois. — Académie de médecine ; 1826.
Gazette des Hôpitaux. — Sosias, 1855. — M. Broca, 1856. Grandclément, 1859-1861. — Duchenne, 1861. — Ext. Lang Island, 1861. — Foucher, 1861. — Bauzon, 1865.
Gazette médicale. — M. Chassaing, 1852. — Lorain, 1852. — nauld, 1858. — Rambeau, 1859. — Berigny, 1863.
Gazette médicale de Lyon. — Délore, 1862.
Gaz. Sarda Nicolo de Carolis ; 1860.
Geoffroy Saint-Hilaire (J.). — Anomalies de l'organis. ; 1836.
Giraldès. — Maladies chir. des enfants ; 1865.
Histoire de l'Académie des sciences. — Godeheu, 1761.
Holmes surgical treatement of Children ; 1868.
Journal de Graefe et de Walther.

Launay. Bull. de la Faculté, t. V.
The Lancet. — Curling, 1845. — Hilson, 1857. — Fergusson, 1857. — Cook, 1858. — Thompson, 1861. — Tatum, 1863.
Langenberk (Archives); 1862.
Larcher. — Études physiologiques et médicales sur quelques lois de l'organisme; 1868.
Malgaigne. — Leçons d'orthopédie, recueillies par MM. Guyon et Panas; 1862.
Maupertuis. — Œuvres, t. II.
Medical Times and Gaz. — Dison, 1859. — Rorberg, 1861. — Friedinger, 1861. — Carlisle, 1862. — Bulley, 1864. — Skey, 1866.
Medico-chirurgical transactions. — Sylvester, 1858. — Murray, 1863.
Medical and surgery journal. — Kellie, 1808.
Morand. — Mémoires de l'Académie des sciences; 1770.
Moniteur des Hôpitaux. — Scauttetten, 1857. — Alix, 1859. — Michon, 1859.
Nélaton. — Traité de pathologie externe.
Otto. — Monstrorum anatom.; 1841.
Platerus. — Observations medicales, t. III.
Petersbourg medical Zeichscrift. — Wulf, 1861.
Recueil de Mémoires et de chir. mil.; 1866.
Revue de thérapeutique médic. chir. — Verneuil, 1856.
Robert. — Vices de conformation congénitaux des articl. Thèse 1851.
Schmit's yahrs. — Wagner, 1842.
Sédillot. — Traité de médecine opératoire; 3e édit., 1866.
Spiceleg. Anatomic.
*Société anatomique.* — Tnourelt, 1827. — Blandin, 1827. — Cruveilhier, 1828. — Gueneau de Mussy, 1838. — Blot, 1848. — Bouteiller, 1848 et 1851. — Broca, 1849. — Lemaistre, 1849 — Béchet, 1851. — Blin, 1852. — Panas, 1856. — Rambeau, 1859. — Launay, 1859. — Bouliau, 1861. — Giraldès, 1864.
Société de biologie. — Cazeaux. — Brown-Séquard, 1849. — Davaine, 1850. — Gubler, 1850. — Morel-Lavallée, 1850. — Legendre, 1857. — Gaillard, de Poitiers, 1859.
Société de chirurgie.— M. Guersant, 1848, 1849 et 1850.— Deguise, 1857. — Chassaignac, 1858. — Morel-Lavallée, 1861. — Verneuil, Giraldès, Marjolin, Guyon, 1865. — Giraldès, 1867. — Le baron Larrey, 1868.
Société médicale de Toulouse. — Morisse de Montfort, 1861.
Société de médecine de Vienne. Rodferd, 1861.
Velpeau. — Médecine opératoire; 1837.
Virchow. — Traité des tumeurs; 1867.
Voight. — Dictionnaire de chirurgie, t. Ier.

## DEUXIÈME PARTIE.

### DES DIFFORMITÉS ACQUISES DES DOIGTS, ET DES MOYENS D'Y REMÉDIER.

Allaire. — Mémoire de médecine militaire; 1863.
Annandale. — The malformations diseases; 1865.
Annales de la chirurgie. — Dubovistki; 1841.
Bonnet. — Traité des sections tendineuses; 1841.
Couturier. — Fractures des métacarpiens; 1852.
Delpech. — Précis élémentaire des maladies chirurgicales; 1816.
Dictionnaire en 30 vol. Article Main. — Bérard.
Dupuytren. — Leçons orales de clinique chirurgicale.; 2e édit.; 1839.
Duchenne (de Boulogne). — Électrisation localisée; 1865.
— Physiologie des mouvements: 1867.
Follin. — Traité de pathologie externe; 1867.
Gazette médicale de Paris. — Goyrand, 1834. — Gorré, 1847.
Gazette médicale de Lyon; 1861.
Giraldès. — Maladies chirurgicales des enfants; 1868.
Guersant. — Notice sur la chirurgie des enfants; 1864-1867.
Journal des connaissances médico-chirurgicales; 1856.
Lancet (The.) — Marshall, 1842. Hall, 1851, 1864.
Leçons d'orthopédie de Malgaigne, recueillies par MM. Guyon et Panas; 1862.
Malgaigne. — Anatomie chirurgicale, 2e édit.; 1859.
Malle (Strasbourg). — Traité de médecine opératoire; 1855.
Medical Times and Gaz. — Bulley, 1864. — Skey, 1866.
Medico-chirurg. Transactions; 1813.
Mellet. — Traité pratique d'orthopédie; 1854.
Morel-Lavallée. — De la rétraction permanente des doigts. Thèse de concours; 1844.
Panas. — Des cicatrices vicieuses. Thèse de concours, 1863.
Philips. — Ténotomie; 1841.
Précy. — Blessures des doigts et complications; 1863.
Revue thérapeutique médico-chir. — Verneuil, 1856.
Richet. — Anatomie médico-chir.; 1860.
Sédillot. — Traité de médecine opératoire, 3e édit.; 1865.
Velpeau. — Éléments de médecine opératoire; 1839.
Vidal (de Cassis). — Pathologie externe; 1861.

# TABLE DES MATIÈRES.

Pages

INTRODUCTION . . . . . 3

PREMIÈRE PARTIE.

Des difformités congénitales des doigts, et des moyens d'y remédier . . . . . 5

Plan du sujet :

Art. 1er. Développement des doigts..... 6

Art. 2. Nomenclature et classification..... 8

Art. 3. Description des difformités congénitales des doigts. 11

§ 1. *Première espèce.* — Polydactilie ..... 12

Première variété : Doigts en série..... 13

Deuxième variété :

Pouces surnuméraires..... 22

Troisième variété :

Doigts sur le bord cubital de la main ..... 35

Quatrième variété : Main bifurquée..... 40

Mouvements des doigts dans la polydactylie .... 42

§ 2. *Deuxième espèce.* — Doigts absents (Ectrodactylie). — 43

Mouvements des doigts dans l'ectrodactylie..... 57

§ 3. *Troisième espèce.* — Doigts courts (Brachydactylie)... 57

§ 4. *Quatrième espèce.* — Doigts longs (Macrodactylie).... 59

§ 5. *Cinquième espèce.* — Doigts déviés (Clinodactylie)... 60

§ 6. *Sixième espèce.* — Doigts adhérents (Syndactylie).... 61

§ 7. *Septième espèce.* — Doigts hypertrophiés (Mégalodactylie)..... 71

Art. 4. *Étiologie*..... 78

Opinions anciennes..... 78

Germes normaux et anormaux..... 79

Causes pathologiques..... 81

Adhérence de l'embryon aux membranes ..... id.

Violences extérieures..... id.

Compression des parties fœtales ..... 82

Émotions morales..... 83

Hérédité ..... 87

Art. 5. *Traitement des difformités congénitales des doigts.* 91

Doigts surnuméraires..... 92

Déviation des doigts..... 98

Hypertrophie des doigts..... 89

## DEUXIÈME PARTIE.

### DES DIFFORMITÉS ACQUISES DES DOIGTS, ET DES MOYENS D'Y REMÉDIER.

Pages

Division ..... 100

Plan de description ..... 102

### CHAPITRE PREMIER.

*Considérations anatomiques et physiologiques sur les doigts.*

*A.* Anatomie. . . . . 103
*B.* Physiologie. . . . . 112

### CHAPITRE DEUXIÈME.

*Etiologie.*

Causes éloignées ..... 115
Causes prochaines ..... 116

§ 1. Flexion permanente des doigts ..... 124
1° Flexion permanente déterminée par affection des os et des articulations ..... 125
2° Flexion permanente par cicatrice vicieuse.. 127

*Traitement.*

Méthode de l'incision ..... 127
— procédé de Malgaigne ..... 128
— — Decès ..... 128
Méthode de l'excision ..... 128
Méthode de l'autoplasti ..... 129
3 Flexion permanente par affection musculaire ..... 133
4° — — rétraction de l'aponévrose palmaire ..... 146
Anatomie et physiologie pathologiques ..... 147
Symptômes, diagnostic ..... 153

*Traitement.*

Procédé de Dupuytren ..... 154
— D'Ast. Cooper ..... 156
— Goyrand ..... 156

§ 2. Extension permanente des doigts ..... 158

§ 3. Déviation latérale ..... 161

§ 4. Atrophie et hypertrophie ..... 162

§ 5. Adhérences vicieuses des doigts ..... 163

*Traitement des difformités des doigts par suite d'adhérences.*

Pages

Adhérences latérales ..... 167
Indications et contre-indications ..... 168
A quel moment faut-il opérer ? ..... 171
Préparation du malade ..... 172
Opérations ..... 173

*Premier groupe de procédés opératoires.*

*a.* Méthode de l'incision ..... 174
— — modifiée ..... 176
Procédé de Rudtorffer ..... 176
— Beck ..... 179
*b.* Méthode de la compression ..... 179
1° Procédé de Dupuytren ..... 179
2° — Maisonneuve ..... 182
*c.* Méthode de la cautérisation ..... 185
*d.* — ligature ..... 187
1er Procédé de Krimer ..... 187
2e — — ..... 188
Autre procédé ..... 189
Méthode de l'excision de la cicatrice ..... 189
Procédé de Ph. Boyer ..... 189
Méthode de destruction de la cicatrisation de la commissure ..... 191
— d'Amussat ..... 191

*Deuxième groupe de procédés opératoires.*

Méthode de la suture ..... 192
Procédé de la suture des plaies latérales ..... 195

*Troisième groupe de procédés opératoires.* (Autoplastie.)

1° Procédé de Zeller ..... 197
— — modifié ..... 198
2° — Dieffenbach ..... 198
3° — Decès ..... 199
4° — Didot ..... 200

*Quelques procédés nouveaux.*

1° Procédé de M. Busi ..... 204
2° — M. Fano ..... 204
3° — M. Delore ..... 205
4° — M. Cloquet ..... 207
5° — M. Pétrequin ..... 207
Tableau général des méthodes et procédés opératoires appliqués aux adhérences latérales ..... 207
Appréciation générale des procédés opératoires ..... 208

Pages

II. Adhérences vicieuses irrégulières..... 215
Accidents primitifs..... ..... 221
— consécutifs..... ..... 223
Procédé proposé par l'auteur..... ..... 224

§ 6. Ankylose, roideur articulaire. . . . . 230

Index bibliographique. . . . . 239

## *ERRATUM.*

Les deux observations et la phrase qui les précède, pages 155 et 156, doivent être reportées page 128, après le procédé de Decès.

A. Parent, imprimeur de la Faculté de Médecine, rue Mr-le-Prince, 31.

# LIBRAIRIE ADRIEN DELAHAYE

---

BAZIN. LEÇONS THÉORIQUES ET CLINIQUES SUR LES AFFECTIONS CUTANÉES DE NATURE ARTHRITIQUE ET DARTREUSE, 2e édit. 1 vol. in-8. 7 fr.

BAZIN. LEÇONS THÉORIQUES ET CLINIQUES SUR LA SYPHILIS ET LES SYPHILIDES, 2e édit. 1 vol. in-8, orné de 4 planches coloriées. 10 fr.
Sépia. 8 fr.

BERTIN. ÉTUDE CLINIQUE DE L'EMBOLIE DANS LES VAISSEAUX VEINEUX ET ARTÉRIELS. 1 vol in-8, ouvrage couronné. 8 fr.

CAZENAVE (A). PATHOLOGIE GÉNÉRALE DES MALADIES DE LA PEAU. 1 vol. in-8. 7 fr.

CAZENAVE A.). COMPENDIUM DES MALADIES DE LA PEAU ET DE LA SYPHILIS. 2 fascicules sont en vente, prix de chaque. 3 fr.

FORT. ANATOMIE DESCRIPTIVE ET DISSECTION, contenant un précis d'embryologie, la structure microscopique des organes et des tissus, 2e édit. 3 vol. in-12 avec 662 fig. dans le texte. 25 fr.

FORT. TRAITÉ ÉLÉMENTAIRE D'HISTOLOGIE. 1 vol. in-8. 5 fr. 50

FOUCHER. TRAITÉ DU DIAGNOSTIC DES MALADIES CHIRURGICALES, 1re partie. 1 vol in-8. avec fig. dans le texte. 6 fr.
Deuxième partie, 1 vol. in-8. 3 fr.

GIRALDÈS. LEÇONS CLINIQUES SUR LES MALADIES CHIRURGICALES DES ENFANTS. 1 fort vol. in-8 avec 65 figures, joli cart. en toile. 14 fr.

GOSSELIN, LEÇONS SUR LES HERNIES. 1 vol. in-8. 7 fr.

GOSSELIN, LEÇONS SUR LES HÉMORRHOIDES. in-8. 3 fr.

GRIESINGER. DES MALADIES MENTALES ET DE LEUR TRAITEMENT, suivies d'un appendice sur la paralysie générale par M. Baillarger. 1 fort vol. in-8. 9 fr.

HARDY, LEÇONS SUR LES MALADIES DE LA PEAU. 1 vol. in-8, cart. 12 fr. 50

LABORDE. LE RAMOLLISSEMENT ET LA CONGESTION DU CERVEAU CHEZ LE VIEILLARD. 1 vol. in-8 avec 1 planche coloriée. 6 fr.

RELIQUET. TRAITÉ DES OPÉRATIONS DES VOIES URINAIRES, opérations de l'urèthre. 1 vol. in-8 avec fig. 5 fr.

VIRCHOW. LA SYPHILIS CONSTITUTIONNELLE. 1 vol. in-8. 4 fr.

WECKER. TRAITÉ THÉORIQUE ET PRATIQUE DES MALADIES DES YEUX, 2e édit. avec un grand nombre de figures. 2 volumes cartonnés. 26 fr.

WILLIÈME. DES DYSPEPSIES DITES ESSENTIELLES, leur nature et leurs transformations, 1 vol. in-8. 8 fr.

---

Paris. A. PARENT, imprimeur de la Faculté de Médecine, rue Mr-le-Prince, 31.